

گزارش یک مورد کیست تخمدانی جنین در هفته ۳۷ بارداری

زهرا بصیرت (M.D.)^۱، مهدی نژادقلی (M.D.)^۲

۱- استادیار، گروه زنان و زایمان، دانشکده پزشکی، دانشگاه علوم پزشکی و خدمات بهداشتی- درمانی بابل، بابل، ایران.

۲- متخصص رادیولوژی و سونوگرافی، بابل، ایران.

چکیده

زمینه و هدف: پاتوژنز ایجاد کیست‌های تخمدانی در جنین، که توده‌های شکمی نادری می‌باشند، ناشناخته است. این کیست‌ها به طور تصادفی در حین سونوگرافی تشخیص داده می‌شوند. کیست‌های تخمدانی جنینی، مستعد پارگی و یا چرخش هستند که ممکن است منجر به از دست دادن تخمدان شود؛ لذا تشخیص، پیگیری و درمان مناسب موجب کاهش عوارض حاد و طولانی‌مدت آنها خواهد شد.

معرفی مورد: مورد، جنین خانمی ۲۶ ساله در بارداری اول، مقیم شهر بابل و مراجعه کننده به بیمارستان شهید یحیی نژاد بابل در سال ۱۳۸۴ بود. در سونوگرافی انجام شده در هفته ۳۷ بارداری، کیست تخمدان یک طرفه جنینی با نمای ساده به قطر ۳۰mm تشخیص داده می‌شد. یک هفته بعد از تشخیص، مادر باردار به علت زجر جنینی تحت عمل سزارین قرار گرفت. نوزاد پس از تولد تحت نظر قرار گرفته و ۴۵ روز پس از زایمان، کیست تخمدان برطرف می‌شد.

نتیجه‌گیری: در کیست‌های تخمدانی جنینی، می‌توان با درمان نگهدارنده نیز نتایج مطلوبی را انتظار داشت؛ که با کاهش تحریکات هورمونی پس از زایمان، بهبودی خودبخود حاصل خواهد شد. درمان جراحی در صورت ایجاد عوارضی مانند چرخش یا پارگی کیست انجام می‌شود.

کلید واژگان: کیست تخمدان جنینی، سونوگرافی، بارداری، توده‌های شکمی، تومورهای شکمی، چرخش تخمدان، پارگی کیست.

مسئول مکاتبه: دکتر زهرا بصیرت، بخش زنان، بیمارستان شهید یحیی نژاد، بابل، ایران.

پست الکترونیک: zahra_basirat@yahoo.com

زمینه و هدف

کیست‌های تخمدانی جنینی، تومورهای شکمی نادر با پاتوژنز ناشناخته هستند (۱). کیست‌های تخمدانی ممکن است در طول رشد و نمو در دوران جنینی در اثر پاسخ به میزان بالای استروژن سرم مادر ایجاد شوند (۲،۳). Born در سال ۱۹۹۹ عنوان کرد که کیست‌های تخمدانی با سطوح بالای فعالیت هورمون‌های استروژن، پروژسترون و تستوسترون همراه می‌باشند (۱). اکثر کیست‌های تخمدانی فولیکولی هستند؛ ولی کیست‌های جسم زرد، کیست‌های تکا لوتئین، تراتوماها و سیست آدنوما نیز گاهی رخ می‌دهند (۲). Perrotin با تخلیه کیست‌های کوچکتر از ۵cm نشان داد که در بررسی سلول شناسی کیست، تعدادی سلول گرانولوزا و در بیوشیمی مایع، مقادیر بالای استرادیول، پروژسترون و تستوسترون وجود دارد (۳).

در بررسی سونوگرافی، کیست تخمدان به صورت یک کیست ساده در قسمت تحتانی شکم جنین مشخص است. کیست تخمدان جنین را می‌توان از کیست‌های مزانتریک، کیست امنتوم، کیست دوپلیکاسیون دستگاه گوارش یا هیدرومتروکولپوس افتراق داد (۱،۴). کیست، تخمدان را مستعد چرخش می‌کند (۱) در مواردی نیز خونریزی به داخل کیست گزارش شده است (۵).

درمان‌های مختلفی برای کیست‌های تخمدانی در نظر گرفته می‌شود که شامل درمان نگهدارنده، تخلیه قبل و یا بعد از زایمان، برداشتن کیست توسط لاپاروسکوپی و لاپاروتومی می‌باشد. در مورد بهترین روش درمان اختلاف نظر زیادی وجود دارد؛ ولی باید با تشخیص صحیح بیماری و عوارض آن، توسط سونوگرافی‌های مکرر بهترین شیوه درمانی را انتخاب کرد (۶). Comparetto و همکاران معتقدند که بهترین شیوه پیگیری بیماران در موارد کیست‌های خوش‌خیم، صبر و مشاهده است که پیگیری در این شیوه نیز به وسیله انجام سونوگرافی‌های سریال انجام می‌شود (۵).

Foley و Schmeler نیز درمان انتظاری را توصیه نموده‌اند. در صورت وقوع عارضه، مداخله جراحی با سعی در حفظ تخمدانها انجام خواهد شد (۷،۸).

معرفی مورد

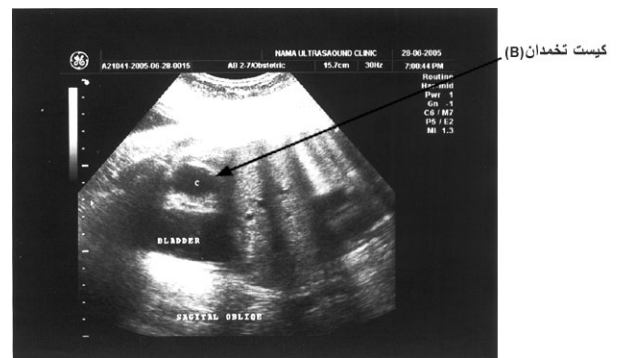
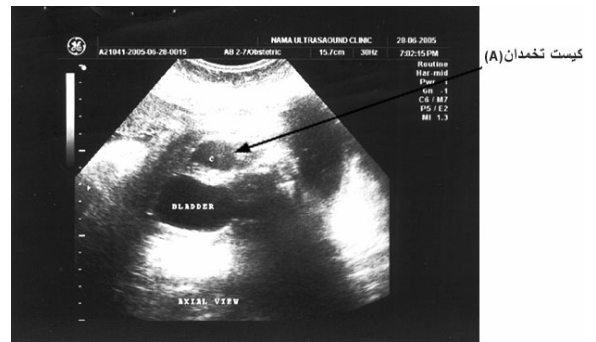
مورد، جنین خانمی ۲۶ ساله دبیر و مقیم شهر بابل بود که اولین بارداری خود را تجربه می‌کرد. تاریخ اولین روز آخرین قاعدگی بیمار (LMP) ۸۳/۷/۹ بود. مادر در تاریخ ۸۳/۱۰/۱۵ برای اولین بار سونوگرافی شد که سن حاملگی ۱۳ هفته و ۶ روز، محل جفت در کنار ساک حاملگی و میزان مایع آمنیونیک، طبیعی گزارش شد. دو بار دیگر نیز در تاریخ‌های ۸۳/۱۱/۱۴ و ۸۴/۲/۱۴ سونوگرافی به عمل آمد که نکته خاصی در سونوگرافی عنوان نشد. تمامی سونوگرافیها توسط یک پزشک و با یک دستگاه (General Electric, USA) انجام شد. آخرین سونوگرافی در تاریخ ۸۴/۳/۳۱ انجام شد که نتیجه آن یک جنین زنده در رحم، دختر، در وضعیت سر^۲ و با سن حاملگی ۳۷ هفته و ۶ روز بود و در بررسی شکم جنین در ناحیه آدنکس راست ساختمان کیستیک با نمای ساده و به قطر ۳۰mm دیده شد که مطرح‌کننده کیست با منشأ تخمدانی بود؛ بنابراین پیگیری و بررسی سریال سونوگرافی پیشنهاد شد (شکل ۱). مادر باردار یک هفته بعد به علت زجر جنینی تحت عمل جراحی سزارین قرار گرفت. نوزاد دختر با وزن ۳۵۰۰g با آپگار ۱۰-۹ متولد شد. نوزاد در معاینه واکنش‌های طبیعی داشت و دفع ادرار و مکونیوم در نوزاد نیز به طور طبیعی صورت گرفت. مادر به همراه نوزاد دو روز پس از سزارین با حال عمومی خوب و بدون هیچ مشکلی مرخص شد. ۴۵ روز پس از تولد نوزاد سونوگرافی شد که رحم نمای نوزادی (۲۴×۱۱×۱۰mm) داشت و نسبت دهانه رحم به تنه آن تقریباً برابر یک بود. در محل آدنکس توده کیستیک یا

1- Last Menstrual Period

2- Cephalic

کیست تخمدان جنینی با اندازه 40mm گزارش کردند که در هفته ۳۰ بارداری کشف شده بود و پس از جراحی سزارین در زمان ترم، عمل جراحی انجام شد (۹). زمان تشخیص این نوع کیستها در مطالعات مختلف متفاوت می باشد. در مطالعه Perrotin، میانگین سن بارداری در زمان تشخیص $32/5$ هفته و میانگین اندازه کیست $43 \pm 17\text{mm}$ بوده است (۱۰). Meizner در مطالعه خود، ۱۵ مورد کیست تخمدان بین هفته های ۳۷-۱۹ بارداری را بررسی و معرفی نمود. ۹ مورد توسط سونوگرافی های مکرر پیگیری شدند که طی ۶ ماه پس از تولد، کیستها ناپدید شده بودند اما در ۶ مورد شواهد سونوگرافی در مورد چرخش کیست مشاهده شد. میانگین اندازه کیست هایی که شواهدی از چرخش داشتند، $5/4 \pm 0/2\text{cm}$ و میانگین اندازه کیست های بدون چرخش $4/33 \pm 0/3\text{cm}$ بود، که اختلاف بین دو گروه معنی دار تلقی شد ($p < 0/01$) (۱۱).

نکته مهم، احتمال ایجاد عوارض در کیست های تخمدانی می باشد؛ که وجود سطح مایع-دبری، جداره یا لخته در کیستها می تواند نشان دهنده ایجاد عارضه در کیست باشد (۳). در مطالعه ای که از سال ۱۹۸۳ تا ۱۹۹۷ انجام شد، Mizani و همکاران ۱۷ مورد کیست تخمدان را بررسی کردند که ۱۶ نفر آنان قبل از یک ماهگی تحت عمل جراحی قرار گرفتند که از این میان ۹ نفر به دلیل چرخش کیست جراحی شده بودند و در ۵ مورد با وجود برطرف کردن چرخش کیست، جریان خون بهبود نیافته بود و لذا برداشتن لوله و تخمدان در آنان انجام گرفته بود (۱۲). Abolmakarem و همکاران بیماری را معرفی نمودند که دچار خونریزی در کیست تخمدان جنینی شده بود. سونوگرافی سریال و ارزیابی داپلر پیشرفت کم خونی جنینی را نشان می داد که توسط تزریق خون داخل رحمی درمان شد (۱۳). Helling و همکاران نیز به بررسی ۶۴ مورد جنین با کیست های تخمدانی در طول سال های ۱۹۸۶-۱۹۹۹ پرداختند. در



شکل ۱- سونوگرافی کیست تخمدان در جنین
A: Axial View
B: Sagittal Oblique

توپر مشاهده نشد. بدین ترتیب کیست تخمدانی در دوران جنینی و پس از تولد دچار عارضه ای نشده بود و طی ۴۵ روز پس از زایمان به طور خودبه خود برطرف گردید.

بحث

کیست های تخمدانی جنینی، تومورهای شکمی نادر، با پاتوژنز ناشناخته هستند (۱). با پیشرفت روش های تصویر برداری، تشخیص کیست های تخمدانی در زمان تولد راحت تر شده است. کیست های تخمدانی مستعد عوارض حاد و طولانی مدت هستند. همچنین تعدادی از موارد نیز به طور خودبخود دچار پسرفت می شوند. تصمیم گیری بر اساس اندازه کیست، تصاویر سونوگرافی و علایم بالینی می باشد. درمان کیست های تخمدانی شامل درمان انتظاری، آسپیره کردن قبل و یا بعد از تولد، برداشتن کیست با لاپاروسکوپی و یا لاپاروتومی است (۶). Nikolov و همکاران یک مورد

تمامی موارد کیستها در سه ماهه سوم بارداری تشخیص داده شدند (میانگین ۳۵ هفتهگی و در محدوده ۴۰-۲۶ هفته). در ۳۴ مورد (۵۳٪) بهبودی خودبخودی مشاهده و در ۳۰ نوزاد (۴۷٪)، نیز جراحی پس از زایمان انجام شد. از این میان در ۱۸ مورد (۶۰٪) برداشتن کیست و در ۱۲ مورد (۴۰٪) برداشتن تخمدان انجام گردید که در ۲۹ نوزاد کیست تخمدان فولیکولی و یک مورد نیز ترانوم تخمدان تشخیص داده شد. لذا وی در نتیجه گیری عنوان می کند که تحت نظر قرار دادن توسط اولتراسونوگرافی سریال^۱ در تمام بیماران قبل و بعد از زایمان مفید می باشد (۱۴). Nikolov احتمال برطرف شدن خود به خودی کیست را مطرح می کند، ولی در صورت برطرف نشدن باید درمان جراحی مدنظر قرار گیرد (۹). در گزارش حاضر، کیست تخمدانی جنین نمای ساده بدون جداره یا لخته در کیست و بدون وجود سطح مایع-دبری^۲ بوده و با توجه به اینکه شواهدی از وجود عارضه در کیست وجود نداشت با درمان انتظاری به طور خودبخود برطرف شد و نیازی به انجام عمل جراحی نشد.

Porrotin پیامد ۲۵ مورد کیست تخمدان قبل از تولد را که طی دوره ۴ ساله تشخیص داده شده بودند را مورد بررسی قرار داد. ۹ مورد (۳۶٪) کیستها عارضه دار (دارای سطح مایع-دبری، دیواره یا لخته چروکیده) بودند. از ۱۶ مورد (۶۴٪) کیستهای بدون عارضه (با جدار صاف و اکولوسنت^۳)، ۴۴٪ بدون توجه به اندازه کیست در زمان تشخیص دچار عارضه شدند. در زمان تولد تمامی کیستهای عارضه دار تحت درمان جراحی قرار گرفتند و اوو فورکتومی یا برداشتن آدنکس انجام شد. در کل ۵۶٪ موارد منجر به جراحی شد و در تمامی موارد گزارش پاتولوژیست، کیست فولیکولی و یا کیست فولیکولی-لوتئینی خوش خیم را گزارش نمود.

وی نتیجه گیری نمود که با توجه به عوارض بالای مکانیکی این کیستها، تخلیه کیست در زمان تشخیص، درمان مناسبی می باشد؛ لیکن ارزیابی های دقیقتر و آینده نگر مورد نیاز است (۱۰). در مطالعه دیگر، Porrotin و همکاران در سه بیمار با کیستهای تخمدانی کوچکتر از ۵cm، آسپیراسیون داخل رحمی انجام شد و دیگر نیازی به جراحی مشاهده نشد. این محقق توصیه نموده است، از آنجاییکه امکان چرخش با هر اندازه کیست وجود دارد، حتی در کیستهای کوچک (کوچکتر از ۵cm) نیز تخلیه کیست انجام شود. البته وی تأکید کرده است درمان انتخابی بحث برانگیز بوده و تجربیات بیشتری مورد نیاز است (۳). در گزارش حاضر نیز در بیمار مورد نظر از روش صبر و مشاهده استفاده شد و چون کیست شواهدی از عارضه نداشت، فقط پیگیری شد و مادر به فاصله اندکی پس از تشخیص، به علت زجر جنینی تحت عمل سزارین قرار گرفت. سونوگرافی بعدی ۴۵ روز بعد از تولد انجام شد که شواهدی از کیست مشاهده نشد و کیست به طور خودبخود و بدون هیچ مداخله ای برطرف شده بود.

در جنین های مونث کیستهای تخمدانی مهمترین تشخیص افتراقی توده های داخل شکم هستند (۱۴). کیستهای تخمدانی جنین را باید بتوان از دیگر شرایط توده های جنینی مانند، سیست آدنوم، کیستهای مزانتریک، کیست دوپلیکاسیون دستگاه گوارش و هیدرومتروکولپوس^۴ افتراق داد (۲).

Malhotra و همکاران بیماری را معرفی نمودند که دچار کلیه نابجای ایلوپلویک^۵ دچار هیدرونفروز بود که در ابتدا به عنوان کیست تخمدان در نظر گرفته شد. آنها عنوان نمودند از آنجائیکه تشخیص کیست تخمدان مشکل است، لذا باید همیشه در تشخیص افتراقی، کیستهای تخمدانی مدنظر پزشک باشد (۱۵).

1- Serial Ultrasonographic monitoring

2- Fluid-debris level

3- Echolucent

4- Hydrometrocolpos

5- Iliopelvic

نتیجه‌گیری

کیست‌های تخمدانی می‌توانند باعث بروز عوارض حاد و طولانی مدت شوند. بنابراین تشخیص کیست‌های تخمدانی در دوران قبل از تولد و تصمیم‌گیری در مورد روش درمانی براساس اندازه، خصوصیات سونوگرافی و علائم بالینی مهم است. در بعضی موارد با کاهش تحریکات هورمونی پس از زایمان، بهبودی به طور خودبخود حاصل می‌شود. لذا پیشنهاد می‌شود در

صورت تشخیص جنین دختر، بررسی حفره لگن از نظر وضعیت تخمدانها مورد توجه قرار گیرد.

تشکر و قدردانی

بدینوسیله از تمامی پرسنل محترم بیمارستان شهید یحیی نژاد بابل که در درمان و پیگیری بیمار دخالت داشته‌اند تشکر و قدردانی می‌شود.

References

- 1- Born H.J., Kuhnert E., Halberstadt E. Diagnosis of fetal ovarian cysts. Fallow-up or differential diagnosis? *Ultraschall Med.* 1997;18(5):209-13. German.
- 2- Benson C.B., Doubilet P.M. The Fetal genitourinary system. In *sonography in obstetrics and gynecology* Fleischer A.C. Manning F.A., Jeantg P., Romero R. (Editors). McGraw-Hill. 2001;pp:441-5.
- 3- Perrotin F., Potin J., Haddad G., Sembely- Taveau C., Lansac J., Body G. Fetal ovarian cysts: a report of three cases managed by intrauterine aspiration. *Ultrasound Obstet Gynecol.* 2000;16(7):655-9.
- 4- Sherer D.M., Shah Y.G., Eggert P.C., Woods J.R. Prenatal sonographic diagnosis and subsequent management of fetal adnexal torsion. *J Ultrasound.* 1990;9: 161-3.
- 5- Comparetto C., Giudici S., Coccia M.E., Scarselli G., Borruto F. Fetal and neonatal ovarian cysts: what's their real meaning?. *Clin Exp Obstet Gynecol.* 2005;32 (2):125-5.
- 6- Bryant A.E., Laufer M.R. Fetal ovarian cyst: incidence diagnosis and management. *J Report Med.* 2004; 49(5):329-37.
- 7- Schmeler K.M., Mayo-Smith W.W., Peipert J.F., Weitzen S., Manuel M.D., Gordinier M.E. Adnexal masses in pregnancy: surgery compared with observation. *Obstet Gynecol.* 2005;105(5Pt1):1098-103.
- 8- Foley P.T., Ford W.D., McEwing R., Furness M. Is conservative management of prenatal and neonatal ovarian cysts justifiable?. *Fetal Diagn Ther.* 2005;20 (5):454-8.
- 9- Nikolov A., Dimitrov A., Markov D., Iraukova N., Kalaidzhieva M. Fetal ovarian cyst-possible modelities for subsequent fallow up and management. *Akush Ginekol.* 2005;44(2):33-7.
- 10- Perrotin F., Roy F., Potin J., Lardy H., Lansac J., Body G. Ultrasonographic diagnosis and prenatal management of fetal ovarian cyst. *J Gynecol Obstet Biol Repord.* 2000;29(2):161-9.
- 11- Meizner I., Levy A., Katz M., Maresh A.J., Glezerman M. Fetal ovarien cyst: prenatal ultrasonographic detection and postnafal evaluation and treatment. *Am J Obstet Gynecol.* 1991;164(3):974-8.
- 12- Mizani M., Kato P., Hebigachi T. Surgical indication for neonatal ovarian cyst. *J Exp Med.* 1998;196(1):27-32.
- 13- Abolmakarem H., Tharmaratunms. Thilaganthan B. Fetal anemia as a consequence of hemorrhage into an overian cyst. *Ultrasound Obstet Gynecol.* 2001;17(6): 527-8.
- 14- Helling K.S., Chaoui R., Kirchmair F., Stadie S., Bollmann R. Fetal ovarian cysts: prenatal diagnosis, management and postnatal outcome. *Ultrasound Obstet Gynecol.* 2002;20(1):47-50.
- 15- Malhotra N., Roy K.K., Garg P.K., Takkar D. Ectopic hydronephrotic kidney masquerading as an ovarian cyst during pregnancy. *Eur J Obstet Gynecol Repord Biol.* 2001;97(2):239-40.