

چرخش ایزوله لوله فالوپ در دختر ۱۲ ساله قبل از منارک

نیره قمیان (M.D.)^۱، مرضیه لطفعلیزاده (M.D.)^۱

۱- گروه زنان و مامایی، بیمارستان امام رضا (ع)، دانشکده پزشکی، دانشگاه علوم پزشکی و خدمات بهداشتی- درمانی مشهد، مشهد، ایران

چکیده

زمینه و هدف: چرخش ایزوله لوله فالوپ وضعیتی نادر است که ممکن است در تمام سنین رخ دهد؛ ولی بیشتر در سنین باروری دیده می‌شود. اهمیت موضوع در تشخیص زودرس و درمان فوری آن برای حفظ لوله فالوپ می‌باشد. **گزارش مورد:** بیمار دختری ۱۲ ساله است که هنوز قاعدگی وی شروع نشده و با علائم درد حاد لگنی در ربع تحتانی راست شکم از ۲۴ ساعت قبل، همراه با حالت تهوع و استفراغ مراجعه نموده بود. حساسیت در معاینه در ربع تحتانی راست شکم، بدون توده قابل لمس وجود داشت. در سونوگرافی توده‌ای حاوی اجزا توپر و کیستیک به ابعاد $65 \times 35 \text{ mm}$ در ادنکس راست گزارش گردید. در هنگام لاپاراتومی، چرخش ایزوله لوله سمت راست وجود داشت که نکروزه شده بود؛ لذا سالپنژکتومی برای بیمار انجام و قاعدگی بیمار یک هفته بعد آغاز گردید. **نتیجه‌گیری:** چرخش ایزوله لوله فالوپ باید در تشخیص افتراقی درد حاد قسمت تحتانی شکم و لگن در نوجوانان قبل از منارک قرار گیرد و در صورت بروز چرخش، جراحی فوری برای حفظ لوله رحمی در این افراد ضروری است.

کلید واژگان: آدنکس، اولین قاعدگی، چرخش، درد شکمی، ضمایم رحم، لوله فالوپ.

مسئول مکاتبه: دکتر نیره قمیان، دفتر گروه زنان، بیمارستان امام رضا (ع)، مشهد، ایران.

پست الکترونیک: ghomiann@mums.ac.ir

دریافت: ۸۶/۱۱/۲۹ پذیرش: ۸۷/۶/۱۶

زمینه و هدف

چرخش^۱ لوله فالوپ علتی غیرشایع ولی مهم برای وجود درد در قسمت تحتانی شکم در نوجوانان است. تشخیص آن قبل از عمل جراحی مشکل می‌باشد و تشخیص فوری و اقدام جراحی به موقع می‌تواند سبب حفظ لوله‌های رحمی شود. چرخش لوله فالوپ در دوران باروری بیشتر دیده می‌شود و در موارد قبل از منارک^۲ و پس از یائسگی به ندرت گزارش شده است (۱-۶). گزارشات معدودی از چرخش لوله قبل از منارک وجود دارد. در موارد قبل از منارک معمولاً هر دو لوله و تخمدان درگیر می‌شوند ولی چرخش ایزوله لوله هم گزارش شده است (۱،۲). در صورت درگیری لوله و تخمدان سالپنگواو-فورکتومی^۳ و در صورت درگیری لوله به تنهایی سالپنژکتومی^۴ صورت می‌گیرد.

علائم بالینی چرخش لوله رحمی، غیراختصاصی و شامل درد حاد و شدید قسمت تحتانی شکم همراه با تهوع و استفراغ می‌باشد. به دلیل عدم وجود علائم اختصاصی تأخیر در تشخیص و اقدام جراحی اغلب اتفاق می‌افتد (۷-۱۳). درد در حفره ایلپاک لوکالیزه است و ممکن است به ران یا پهلو انتشار پیدا کند. درجه حرارت و تعداد نبض معمولاً طبیعی یا مختصری بالا و وضعیت عمومی بیمار خوب است (۱۴). چرخش لوله در طرف راست از چپ شایع‌تر است (با نسبت ۳ به ۲ یا ۲ به ۱).

علل چرخش به دو گروه تقسیم می‌شود (۱۵):

الف) علل داخلی

- ۱- پیچ و خم دار بودن لوله^۵ و افزایش طول لوله رحمی
- ۲- هماتوسالپنکس^۶ یا هیدروسالپنکس^۷
- ۳- نئوپلاسم لوله رحمی
- ۴- لیگاتور لوله رحمی

۵- مزوسالپنکس ناکامل انتهایی

۶- اختلال اتونومیک و حرکت غیر طبیعی لوله رحمی

ب) علل خارجی

۱- توده‌های تخمدانی و پارااوراین^۸

۲- بزرگی رحم به دلیل بارداری یا تومور

۳- چسبندگی به لوله رحمی

۴- حرکت ناگهانی بدن یا تروما

۵- احتقان لگنی

۶- واکنش دارویی با اسپاسم لوله رحمی

خون‌رسانی لوله فالوپ از شریان تخمدانی انجام می‌شود لذا می‌توان جهت تشخیص چرخش لوله از سونوگرافی استفاده نمود در سونوگرافی معمولاً یک ساختمان کیستیک با درجات متفاوت سپتوم و اکوی داخلی در نزدیک شاخ رحمی دیده می‌شود (۱۵). سونوگرافی داپلر رنگی در موارد مشکوک کمک‌کننده است که فقدان یک طرفه جریان خون را در لوله درگیر نشان می‌دهد (۱۶-۱۸). مشاهده پدیکول عروقی پیچ خورده ارزش زیادی دارد (۱۹).

جریان خون طبیعی ردکننده چرخش نمی‌باشد؛ چنانکه در یک مطالعه گزارش شد ۶۰٪ موارد چرخش که از طریق جراحی درمان شدند دارای جریان داپلر طبیعی بوده‌اند (۱۸).

با توجه به اینکه مشکلات مربوط به لوله رحمی و تخمدان قبل از منارک در تشخیص افتراقی درد حاد شکمی کمتر مطرح می‌شود، در این مقاله موردی از درد حاد شکمی قبل از منارک در یک نوجوان با علت چرخش لوله راست و قانقاریای آن به علت کیست پاراتیوبال^۹ گزارش می‌شود تا در موارد درد حاد شکمی قبل از منارک، بررسی از نظر مسایل ژنیکولوژی نیز مدنظر قرار گیرد.

- 1- Torsion
- 2- Menarche
- 3- Salpingo-oophorectomy
- 4- Salpingectomy
- 5- Tortuosity
- 6- Hematosalpinx
- 7- Hydrosalpinx

8- Paraovarian

9- Paratubal

گزارش مورد

بیمار دختری ۱۲ ساله و باکره بود که قاعدگی‌های وی شروع نشده بود. ۲۴ ساعت قبل از مراجعه، دچار درد شدید و ناگهانی ربع تحتانی راست شکم شده بود. درد ماهیت ثابت داشت و از ۲ ساعت پس از شروع درد دچار استفراغ‌های مکرر شده بود. اشتهای بیمار کمی کاهش یافته و وضعیت اجابت مزاج طبیعی بود. بیمار سابقه عمل جراحی و بیماری خاصی را ذکر نمی‌کرد.

در معاینه، علائم حیاتی بیمار طبیعی (درجه حرارت $37/8^{\circ}\text{C}$) بود. در معاینه شکم، حساسیت^۱ و حساسیت برگشتی در معاینه^۲ در ربع تحتانی راست شکم وجود داشت. صداهای رودهای شنیده می‌شد. معاینه پرده بکارت طبیعی بود. در معاینه مقعدی حساسیت در لمس آدنکس راست وجود داشت. صفات ثانویه جنسی طبیعی بود. بیمار ابتدا به بخش جراحی عمومی بیمارستان امام رضا (ع) مراجعه و چندین ساعت در آن بخش بستری بود و پس از انجام سونوگرافی و رد آپاندیسیت حاد به بخش زنان ارجاع شد.

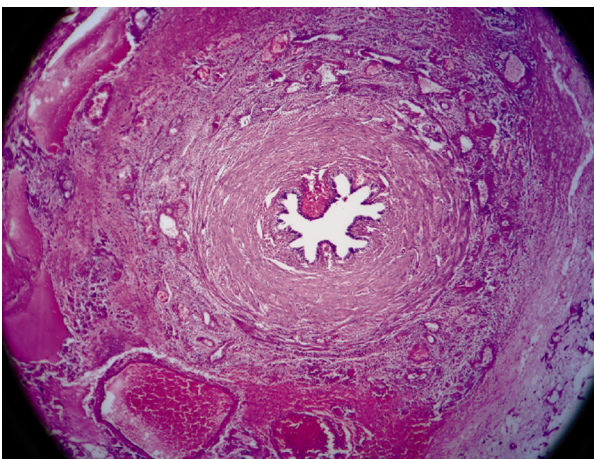
در آزمایشات درخواستی لکوسیتوز 15000 با نوتروفیل 87% و هماتوکریت 40% مشاهده شد. آزمایش کامل ادرار طبیعی و $\beta\text{-hCG}$ منفی بود.

در سونوگرافی، رحم به ابعاد $67 \times 30 \text{ mm}$ ضخامت آندومتر 14 mm ، تخمدان چپ $23 \times 27 \text{ mm}$ و تخمدان راست $34 \times 35 \text{ mm}$ و توده‌ای حاوی اجزاء جامد و کیستیک به ابعاد $65 \times 35 \text{ mm}$ در سمت راست رحم در مجاور تخمدان راست همراه با مقدار زیادی مایع در حفره لگن گزارش گردید. در سونوگرافی داپلر داخل توده، فلوی شریانی وریدی گزارش شد.

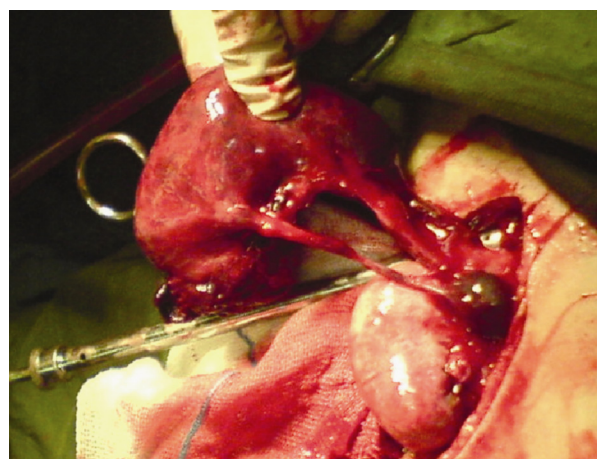
با توجه به درد شدید شکمی، بیمار تحت عمل لاپاراتومی قرار گرفت. عمل جراحی بیمار ۲۴ ساعت پس از شروع درد انجام شد که به علت مراجعه دیر بیمار به بیمارستان بود. در بررسی رحم و آدنکسها چرخش لوله راست بدون چرخش تخمدان مشاهده گردید. لوله حجیم و نکروزه بود و سالپنژکتومی راست انجام شد. رحم و تخمدانها طبیعی بودند. گزارش آسیب‌شناسی به شرح ذیل بود:

ماکروسکوپی: لوله رحمی متسع با سطح خارجی پرخون به طول 14 cm و قطر حداکثر 3 cm ، در برش کاملاً هموراژیک و در ناحیه انتهایی متصل به لوله رحم یک ساختمان کیستیک به قطر $1/5 \text{ cm}$ حاوی مایع خون آلود مشهود می‌باشد (شکل ۱).

میکروسکوپی: هموراژی وسیع همراه با نکروز و



شکل ۲- تصویر میکروسکوپی از بافت لوله رحم، در دختری ۱۲ ساله با چرخش ایزوله لوله فالوپ قبل از منارک (هموراژی وسیع همراه با نکروز و انفیلترای آماسی دیده می‌شود).



شکل ۱- تصویر ماکروسکوپی از لوله رحم متسع با سطح خارجی پرخون همراه با یک ساختمان کیستیک در دختری ۱۲ ساله با چرخش ایزوله لوله فالوپ قبل از منارک

- 1- Tenderness
- 2- Rebound tenderness

یافته‌های سونوگرافی شامل توده کیستیک طویل با درجات متفاوتی از سپتوم و اکوی داخل که اغلب نزدیک به شاخ رحم^۳ است، می‌باشد. سونوگرافی داپلر جریانی با امپدانس بالا^۴ با معکوس شدن جریان دیاستولیک در لوله درگیر را نشان می‌داد (۲۶). با توجه به علائم غیراختصاصی، در اغلب موارد گزارش شده تأخیر در تشخیص و اقدام جراحی وجود داشته است (۱۳-۷).

در این افراد احتمال چرخش و نکروز لوله مقابل هم وجود دارد که باعث ایجاد اشکال در باروری فرد خواهد شد (۲۶). بنابراین در نوجوانان با سابقه چرخش لوله اگر علائم مشابهی ایجاد شد باید فوراً اقدامات طبی لازم صورت گیرد. وجود کیست پاراتیوبال در لوله سمت راست بیمار گزارش شده در این مقاله باعث سنگین‌تر شدن انتهای آزاد لوله شده بود که متحرک و مستعد چرخش بود. با توجه به تأخیر در مراجعه بیمار، لوله رحمی وی نکروزه گردیده و امکان حفظ لوله وجود نداشت. در صورتیکه بیمار در شروع درد مراجعه نماید امکان لاپاراسکوپی و حفظ لوله وجود خواهد داشت.

نتیجه‌گیری

چرخش لوله یکی از موارد اورژانس‌های جراحی در نوجوانان است که باید در موارد درد حاد قسمت‌های تحتانی شکم جزء تشخیص‌های افتراقی در نظر گرفته شود. باید از بررسی داپلر جریان خون آدنکس جهت تأیید تشخیص بالینی استفاده شود. تشخیص و درمان زودرس برای حفظ باروری فرد لازم است. در موارد مشکوک به چرخش لوله فالوپ، درمان جراحی را نباید به تعویق انداخت زیرا با تعویق درمان، لوله درگیر دچار نکروز شده و عمل خود را از دست خواهد داد.

انفیلترای آماسی تمام ضخامت جدار لوله همراه با یک ساختمان کیستیک مفروش از یک ردیف سلول مکعبی در برخی کانونها با ایجاد نمای پاپیلری مشاهده گردید (شکل ۲).

تشخیص نهایی: نکروز و همورژی وسیع لوله راست مطابق با چرخش و کیست پاراتیوبال راست. بیمار پس از ۴۸ ساعت با حال عمومی خوب ترخیص و یک هفته بعد، اولین قاعدگی بیمار شروع گردید.

بحث

چرخش لوله فالوپ علت ناشایع ولی مهم درد در قسمت تحتانی شکم نوجوانان است که تشخیص قبل از عمل آن مشکل می‌باشد و تشخیص فوری و جراحی به موقع باعث حفظ عمل لوله رحمی می‌شود (۲۰). به طور عمده تشخیص در هنگام لاپاراسکوپی یا لاپاراتومی صورت می‌گیرد. پاتولوژی‌های لوله و تخمدان و جراحی‌های وابسته به آن در کودکی نادر است و حدود ۰/۲٪ جراحی‌های کودکان را تشکیل می‌دهد (۲۱).

در کودکان ۱۸ تا ۳۳٪ جراحی‌های آدنکس مربوط به چرخش می‌باشد (۲۲، ۲۳). در بررسی مقالات مختلف در ۹۱٪ موارد چرخش آدنکس، اووفورکتومی یا سالپینگو اووفورکتومی انجام گرفته؛ در حالیکه فقط در ۹٪ موارد امکان باز کردن چرخش^۱ وجود داشته است (۲۵-۲۱، ۲۰).

علائم قابل اعتماد چرخش، شامل درد حاد تحتانی شکم یا درد لگنی با انتشار به پهلو^۲ یا ران می‌باشد. اگر چرخش کامل باشد و منجر به انسداد جریان خون گردد تهوع و استفراغ به دنبال درد پیش می‌آید. یافته‌های فیزیکی شامل حساسیت شکم در معاینه با یا بدون علائم پریتونئال و حساسیت آدنکس در معاینه لگنی می‌باشد. توده اختصاصی همیشه قابل لمس نیست و یافته‌های آزمایشگاهی معمولاً غیراختصاصی می‌باشد.

3-Uterine cornea
4- High impedance

1- Detorsion
2- Flank

References

- 1- Barnes WS, Schantz JC, Shochal SJ. Torsion of the fallopian tube in a premenarcheal female patient. *Am J Dis Child.* 1977;(131):1297-8.
- 2- Erens JP. Torsion of the normal uterine adenexa in premenarcheal girls. *J Pediatr Surg.* 1978;(13):195-6.
- 3- Hansen OH. Isolated torsion of the fallopian tube. *Acta Obstet Gynecol Scand.* 1970;(49):3-6.
- 4- James DF, Barber HRK, Graber EA. Torsion of the normal uterine adenexa in children. *Obstet Gynecol.* 1970;(35):226-30.
- 5- Sherman R, Greenwald JC. Torsion of undiseased fallopian tube in premenarchal female. *NY State J Med.* 1967;67(13):1900-2.
- 6- Ward MJ, Frazier TG. Torsion of the normal uterine adenexa in child hood: Case report. *Pediatrics.* 1978;(61):573-4.
- 7- Hbbard LT. Adnexal torsion. *Am J Obstet Gynecol.* 1985;(162):466.
- 8- Nichols DH, Julian PY. Torsion of the adnexa. *Clin Obstet Gynecol.* 1985;(28):375.
- 9- Bames WS, Schantz JC, Shochal SJ. Torsion of the fallopian tube in a premenarcheal female patient. *Am J Dis child.* 1977;(131):1297.
- 10- Bider D, washiach M, Dultzky. Clinical, surgical and pathologic finding of adenexal torsion in pregnant and non-pregnant women. *Surg Gynecol Obstet.* 1991;(173):363.
- 11- Chamberss JT, Thaigarajah kitchen JD. Torsion of the normal fallopian tube in pregnancy. *Obstet Gynecol.* 1979;(54):487.
- 12- Filtenborg TA, Hertz JB. Torsion of the fallopian tube. *Eur J Obstet Gynecol Reprod Biol.* 1981;(12):177.
- 13- Provost RW. Torsion of the normal fallopian tube. *Obstet Gynecol.* 1972;(29):80-2.
- 14- Youssef AF, Fayad M, Shafeek MA. Torsion of the fallopian tube. *Acta Obstet Gynecol Scand.* 1962;(41): 222-309.
- 15- Trevor D, lineberry MD, Humberto R. Isolated torsion of the fallopian tube in an adolescent: a case Report. *J pediater Adolesc Gynecol.* 2000;(13):135-8.
- 16- Knupp JF, Cunnion KM, Dolun MA. Case records of medical college of Virginia: a 10-years-old girl presenting with an acute abdominal pain. *Pediatr Emerg care.* 1996;(12):52.
- 17- Von woorhis BJ, Schwaiger J, Syrop CH. Early diagnosis of ovarian torsion by color Doppler ultrasonography. *Fertil Steril.* 1992;(58):215.
- 18- Pena J, Ulfbery D, Cooney N. Usefulness of doppler ultrasonography in the diagnosis of ovarian torsion. *Fertil Steril.* 2000;(73):1047.
- 19- Lee EJ, Kwon HC, Joo Hy. Diagnosis of ovarian torsion with color Doppler sonography: depiction of twisted vascular pedicle. *J Ultrasound Med.* 1998;(17): 83-9.
- 20- Brind L, Sandhya J. Torsion of the Fallopain tube in an adolescent female, A Case Report. *J Pediatr Adolesc Gynecol.* 2002;15(3):159-61.
- 21- Cass DL, Hawkins E, Brandt ML. Surgery for ovarian masses in infants, children and adolescents: 102 consecutive patients treated in a 15-year period. *J Pediatr Surg.* 2001(36):693-9.
- 22- Templeman C, Fallat ME, Blinchevsky A. Non inflammatory ovarian masses in girls and young women. *Obstet Gynecol.* 2000;(96):229-33.
- 23- Meyer JS, Harmon CM, Harty MP, Markowitz RI, Hubbard AM, Bellah RD. Ovarian torsion: clinical and imaging presentation in children. *J Pediatr Surg.* 1995; 30(10):1433-6.
- 24- Kokoska ER, Keller MS, Weber TR. Acute ovarian torsion in children. *Am J Surg.* 2000;(80):462-5.
- 25- Steyaert H, Meynd F, Valla JS. Torsion of the adenexa in children: the value of laparoscopy. *Pediatr Surg Int.* 1998;(13):384-7.
- 26- Davis AJ, Fains NR. Subsequent asynchronous torsion of normal adenex in children. *J Pediatr Surg.* 1990; (25):687.