

## بررسی اثر هورمون‌های FSH و استرادیول در القاء اسپرماتوژنز در موش مدل آزواسپرمی

عارفه جعفریان (M.Sc.)<sup>۱</sup>، محمدمهدی آخوندی (Ph.D.)<sup>۲</sup>، نوشابه پژهان (Ph.D.)<sup>۱</sup>، محمدرضا صادقی (Ph.D.)<sup>۲</sup>، امیرحسین زرنانی (Ph.D., D.M.T.)<sup>۳</sup>، شیدا صالح‌خو (B.Sc.)<sup>۴</sup>

- ۱- گروه بیوشیمی، دانشکده پزشکی، دانشگاه علوم پزشکی و خدمات بهداشتی- درمانی شهید بهشتی، تهران، ایران
- ۲- پژوهشکده بیوتکنولوژی تولیدمثل، پژوهشگاه فن‌آوری‌های نوین علوم پزشکی جهاددانشگاهی-ابن‌سینا، تهران، ایران
- ۳- پژوهشکده نانوبیوتکنولوژی، پژوهشگاه فن‌آوری‌های نوین علوم پزشکی جهاددانشگاهی-ابن‌سینا، تهران، ایران
- ۴- گروه ایمنی‌شناسی، دانشکده پزشکی، دانشگاه علوم پزشکی و خدمات بهداشتی- درمانی ایران، تهران، ایران

### چکیده

**زمینه و هدف:** در حال حاضر شیمی‌درمانی و پرتودرمانی به عنوان روش معمول درمان انواع سرطانها در مردان، سبب اختلال در اسپرماتوژنز و در نهایت ایجاد آزواسپرمی و ناباروری می‌گردد. تا سالیان اخیر، استروژن به عنوان هورمون زنانه مورد توجه بود؛ اما مطالعات جدید معرف نقش مهم آن در اسپرماتوژنز است. با توجه به نقش هورمون محرک فولیکولی (FSH) در فرایند اسپرماتوژنز و اهمیت هورمون استرادیول در تنظیم ترشح آن، این مطالعه به بررسی نقش این دو هورمون به‌خصوص استرادیول در القاء مجدد اسپرماتوژنز در موش‌های آزواسپرم شده توسط بوسولفان پرداخته است.

**روش بررسی:** در این مطالعه ۲۰ موش نر بالغ با دوز  $30\text{ mg/kg}$  داروی بوسولفان، آزواسپرم شدند. پس از اطمینان از آزواسپرمی، به سه گروه آزمایشی و یک گروه کنترل تقسیم‌بندی شدند. گروه اول هورمون FSH با دوز  $7/5$  واحد به صورت تزریق زیر جلدی، گروه دوم هورمون استرادیول با دوز  $12/5\text{ }\mu\text{g/kg}$  به صورت داخل صفاقی و گروه سوم هر دو هورمون را توأم و هم‌زمان دریافت نمودند. گروه چهارم به عنوان کنترل، دارویی دریافت نکرد. تزریق این هورمون‌ها طی ۱۰ روز متوالی (روزانه یک دوز) انجام گرفت و در روز یازدهم سطح تستوسترون خون اندازه‌گیری شد. یک بیضه از هر موش جهت آنالیز DNA به روش فلوسایتومتری و بیضه دیگر جهت رنگ‌آمیزی هماتوکسیلین-ئوزین و بررسی هیستولوژیک استفاده شد. آنالیز آماری با استفاده از آزمون‌های کروسکال والیس، من ویتنی و دقیق فیشر انجام شد. در تمامی موارد  $p < 0/05$  به عنوان سطح معنی‌داری در نظر گرفته شد.

**نتایج:** بیشترین میزان افزایش تستوسترون، در گروه دریافت‌کننده هر دو هورمون مشاهده شد که اختلاف معنی‌داری با گروه کنترل داشت ( $p < 0/05$ ). بیشترین میزان افزایش در تعداد سلول‌های هاپلوئید در گروه‌های سوم و چهارم مشاهده شد و اختلاف این گروه‌ها نسبت به گروه کنترل معنی‌دار بود ( $p < 0/05$ ). در گروه اول، افزایش اندکی در سطح تستوسترون سرم و تعداد سلول‌های هاپلوئید بافت بیضه نسبت به گروه کنترل مشاهده شد که از لحاظ آماری معنی‌دار نبود. بررسی هیستولوژیک مقاطع رنگ‌آمیزی شده بافت بیضه نیز نشان دهنده بازگشت مجدد اسپرماتوژنز در بیضه موش‌های آزواسپرم گروه‌های دوم و سوم بود ( $p < 0/0001$ ).

**نتیجه‌گیری:** در مطالعه حاضر، تزریق مجزای هورمون FSH تأثیری در از سرگیری مجدد اسپرماتوژنز در موش‌های آزواسپرم نداشت؛ اما تزریق مجزای استرادیول نه تنها اثر مهاری روی اسپرماتوژنز نداشت، بلکه نقش تحریکی در بازیابی اسپرماتوژنز در موش‌های آزواسپرم داشت و تزریق هم‌زمان FSH و استرادیول اثر هم‌افزایی در القاء اسپرماتوژنز در بیضه موش‌های آزواسپرم داشت.

**کلید واژگان:** اسپرماتوژنز، استرادیول، بیضه، تستوسترون، سلول‌های ژرمینال، محور هیپوفیز بیضه، موش، هورمون محرک فولیکولی.

**مسئول مکاتبه:** دکتر محمدمهدی آخوندی، پژوهشکده بیوتکنولوژی تولیدمثل، پژوهشگاه فن‌آوری‌های نوین علوم پزشکی جهاددانشگاهی-ابن‌سینا، انتهای بلوار داخل دانشگاه، دانشگاه شهید بهشتی، اوین، تهران، ایران، صندوق پستی: ۱۱۷۷-۱۹۶۱۵.  
پست الکترونیک: akhondi@avicenna.ac.ir

## زمینه و هدف

اسپرماتوژنز، فرایندی ضروری در قدرت باروری مردان و تولیدمثل انسان است. اسپرماتوژنز روند پیچیده‌ای است که عملکرد صحیح آن، مستلزم عملکرد همزمان فاکتورهای آندوکراین و پاراکراین و میانکنش سلول‌های اسپرماتوژنیک و سرتولی می‌باشد. هورمون LH، تستوسترون و هورمون FSH، کنترل کننده‌های اصلی اسپرماتوژنز هستند و مطالعات نشان می‌دهد که  $\beta 17$ - استرادیول از طریق گیرنده‌های استروژنی (ER)، نقش بسزایی در تنظیم فرایند تولیدمثلی جنس مذکر ایفا می‌کند؛ چرا که فقدان گیرنده‌های استروژنی در موش، سبب تخریب فرایند اسپرماتوژنز و ایجاد ناباروری می‌شود. هورمون FSH متعلق به خانواده هورمون‌های گلیکوپروتئینی شامل TSH، LH و hCG است. این هورمونها، هترودايمرهاي غني از اسيد آمينه سيستئين و پل‌هاي دي‌سولفيد مي‌باشند و تفاوت اين هورمونها، در زير واحد بتاي آنها است. FSH پيام خود را از طريق گیرنده ۷۵ كيلو دالتوني داراي ۱۷۵ اسيد آمينه انتقال می‌دهد (۱). گیرنده FSH جزو گیرنده‌های G پروتئینی بوده و ژن کد کننده آن مرکب از ۱۰ اگزون می‌باشد. این هورمون از هیپوفیز آزاد شده به گیرنده خود در سطح سلول‌های سرتولی متصل می‌شود و مسيرهای متعدد انتقال پيام را در داخل اين سلولها طی می‌کند. اتصال FSH به سلول‌های سرتولی، سبب سنتز پروتئین متصل شونده به آندروژن (ABP)<sup>۱</sup> می‌شود. ABP گلیکوپروتئینی است که متصل به تستوسترون شده و غلظت‌های بسیار بالایی از تستوسترون تولید شده توسط سلول‌های لیديگ را در موضع اسپرماتوژنز ایجاد می‌کند (۲). هورمون استروژن نیز در جنس نر از آندروژن موجود در جریان خون مشتق می‌شود. آروماتيزاسيون کربن شماره ۱۹ آندروژنها یعنی تستوسترون و آندروستنديون، توليد استرادیول و

1- Androgen-Binding Protein

استرون می‌نماید که تحت کنترل آنزیم آروماتاز است. آنزیم آروماتاز کمپلکس آنزیمی P 450 مونواکسیژناز موجود در رتيكولوم آندوپلاسميك صاف است که سبب سه واکنش هیدروکسیلاسیون متوالی شده و مرحله نهایی آروماتیزاسیون حلقه A آندروژن می‌باشد (۳). در طی مطالعات گذشته، استرادیول به عنوان هورمون زنانه و تستوسترون به عنوان هورمون مردانه مورد توجه بوده‌اند. امروزه با شناسایی اعمال مهم استروژنها در دستگاه تناسلی مردان، نقش این هورمون در باروری مردان پررنگ‌تر شده است؛ چرا که فقدان گیرنده آلفای استروژن ( $\alpha$ ERKO) یا فقدان آروماتاز، سبب اختلال در باروری موشها شده است (۴). با توجه به مطالعات انجام شده در این زمینه، نقش هورمون‌های FSH و استرادیول در از سرگیری مجدد اسپرماتوژنز در موش‌های بالغ آزواسپرم، کمتر مورد بررسی قرار گرفته است و مطالعات بیشتر به بررسی اثرات این هورمونها در جنین موشها، موش‌های نوزاد و یا در محیط کشت متمرکز بوده‌اند؛ لذا با توجه اثرات مخرب داروهای شیمی‌درمانی و رادیوتراپی بر تکثیر فعال سلول‌های بدن که سلول‌های مولد اسپرم نیز مستثنی نمی‌باشند (۵)، نیاز به بررسی بیشتر نقش هورمون‌های درگیر در روند اسپرماتوژنز به خصوص FSH و استرادیول بوده و بررسی اثرات تزریق مجزا و همزمان این هورمونها در موش‌های بالغ و آزواسپرم شده با داروی سمی بوسولفان، کمک به فهم بیشتر نقش این هورمونها در فرایند اسپرماتوژنز می‌نماید.

## روش بررسی

**گروه‌بندی حیوانات:** ۲۰ موش از نژاد C57BL/6 با سن ۲۵ روز از موسسه پاستور تهران، تهیه شده و به چهار گروه مساوی (یک گروه کنترل و سه گروه آزمایش) تقسیم شدند. موشها در حیوانخانه پژوهشگاه ابن‌سینا تحت شرایط بدون محدودیت آب و غذا نگهداری شدند.

مایع فوقانی، رسوب حاصل مخلوط شد. سپس  $1\text{ ml}$  اتانول ۷۰٪ بسیار سرد به صورت قطره قطره به رسوب اضافه شد. سپس نمونه به مدت ۱۰ دقیقه با سرعت  $3000\text{ rpm}$  سانتریفیوژ و محلول فوقانی دور ریخته شد. از آنجا که مقدار اتانل باقی مانده در میکروتیوپ نباید بیشتر از  $0.2\text{ ml}$  باشد، سلول‌های رسوب کرده مجدداً در محلول باقی مانده از اتانل ورتکس شدند. حدود  $1\text{ ml}$  -  $0.5$  محلول رنگ‌آمیزی پروپیدیوم آیویداید (PI) (Sigma, USA) به هر میکروتیوپ اضافه و ورتکس شد. این محلول شامل  $8/0\text{ ml}$  بافر رنگ‌آمیزی (BSA)  $0.1\%$  در  $1\text{ ml}$  RNAase،  $0.1\%$  و  $0.1\text{ ml}$  محلول ذخیره PI ( $1\text{ ng/ml}$ ) بود. میکروتیوپها به مدت ۳۰ دقیقه در دمای اتاق انکوبه شدند. پس از انتقال حدود  $1\text{ ml}$  از سوسپانسیون حاصل در لوله‌های مخصوص دستگاه فلوسایتومتر، هیستوگرام‌های DNA با استفاده از دستگاه فلوسایتومتر (Bacton-Dickinson, USA) بدست آمد. سپس داده‌های حاصل با استفاده از نرم‌افزار Cell Quest آنالیز گردید.

*ارزیابی آماری:* آنالیز آماری با استفاده از نرم‌افزار SPSS ویرایش ۱۳ انجام شد. آزمون کروسکال-والیس برای مقایسه هم زمان گروه‌ها با یکدیگر و من‌ویتنی برای مقایسه هر گروه با گروه کنترل، به کار گرفته شد و  $p < 0.05$  از لحاظ آماری معنی‌دار فرض شد. به منظور آنالیز داده‌های مربوط به مقاطع رنگ‌آمیزی شده بافت بیضه که متغیر کیفی بود، از آزمون دقیق فیشر استفاده شد.

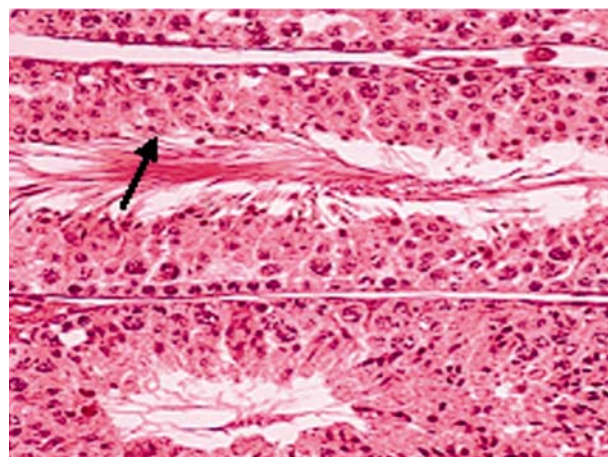
### نتایج

براساس نتایج این تحقیق، در موش‌های آزواسپرم سطح تستوسترون ( $0.54 \pm 0.2\text{ ng/ml}$ ) و شمارش سلول‌های هاپلویدی بافت بیضه (۲۸/۹۷٪) نسبت به سطح تستوسترون ( $9/64 \pm 3/1\text{ ng/ml}$ ) و شمارش

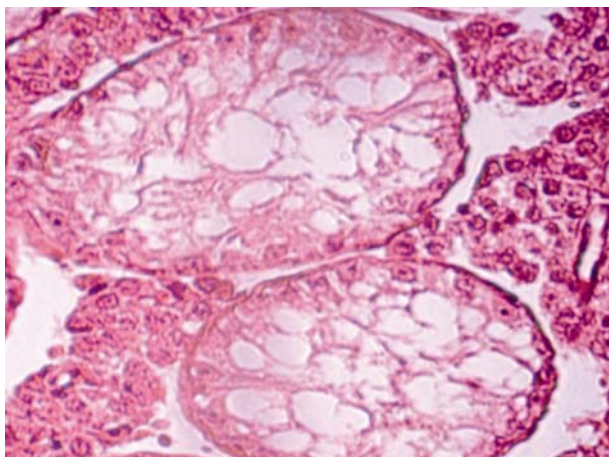
در ابتدا به موش‌های مورد مطالعه،  $30\text{ mg/kg}$  بوسولفان (Sigma, USA) تزریق شد. پس از ۵ هفته از تزریق بوسولفان، این دارو آزواسپرمی را در موشها القاء کرد. برای اطمینان از آزواسپرم شدن موشها، پس از گذشت ۴ هفته از بافت بیضه آنها مقطع‌گیری به عمل آمده و پس از رنگ‌آمیزی هماتوکسیلین-ائوزین، بافت بیضه مورد بررسی هیستولوژیک قرار گرفت (۱۷). سپس هورمون‌های FSH (Gonal-f Serono, Switzerland) و استرادیول (Sigma Alderich, Germany) به موش‌های آزواسپرم تزریق شد. گروه اول  $7/5$  واحد FSH به صورت تزریق زیر جلدی، گروه دوم دوز  $12/5\text{ ug/kg}$  استرادیول را به صورت تزریق داخل صفاقی و گروه سوم به طور همزمان، هر دو هورمون را با دوزهای یاد شده دریافت کردند. تزریق طی ۱۰ روز متوالی (روزانه یک دوز) انجام شد (۹). برای اندازه‌گیری سطح سرمی تستوسترون در روز ۱۱، موشها با  $0.64\text{ mg/kg}$  زایلازین<sup>۱</sup> (Alfasan, Netherland) و نیز  $20\text{ mg/kg}$  کتامین<sup>۲</sup> (Alfasan, Netherland) بیهوش شده و دو بیضه حیوان از بدن خارج گردید. خونگیری نیز با استفاده از میکروتیوب و از چشم موشها انجام شد. یک بیضه برای آنالیز DNA به روش فلوسایتومتری آماده گردید و بیضه دیگر نیز در محلول فرمالین قرار داده شد و پس از مقطع‌گیری، بررسی‌های بافتی نیز انجام گرفت. سطح تستوسترون سرمی با روش کمی لومینسانس و با استفاده از کیت دیاسورین (Diasorin, Italy) اندازه‌گیری شد. برای آنالیز DNA به روش فلوسایتومتری، بافت بیضه تازه، برداشت شده و از تونیکا آلبوژینه جدا گردید و سپس در بافر فسفات ایزواسمولار قرار داده شد. به روش مکانیکی با استفاده از تیغ جراحی تا حد ممکن قطعات بافتی و لوله‌های منی‌ساز خرد گردید و برای حذف بقایای سلولی، دو بار با PBS شسته شد. پس از سانتریفیوژ و دور ریختن

1- Xylazine  
2- Ketamine

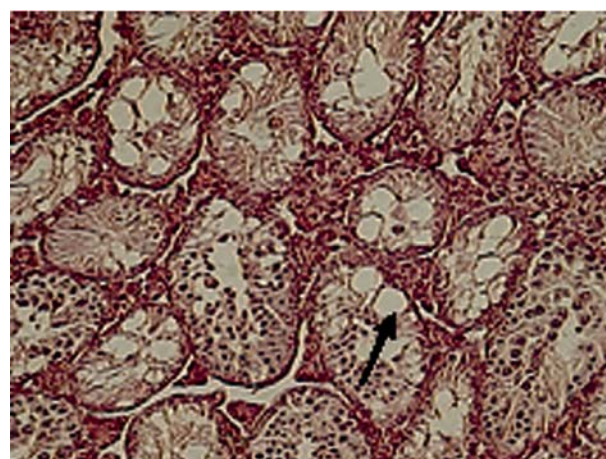
3- Propidium Iodide



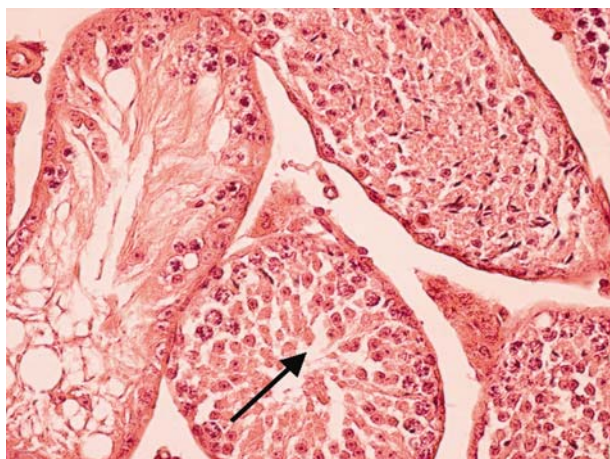
شکل ۱- مقطع توبول‌های منی‌ساز بافت بیضه موش سالم، مقاطع بافتی نشان‌دهنده اسپرماتوژنز فعال بوده که اسپرمها پس از تولید به فضای داخل مجرای لوله



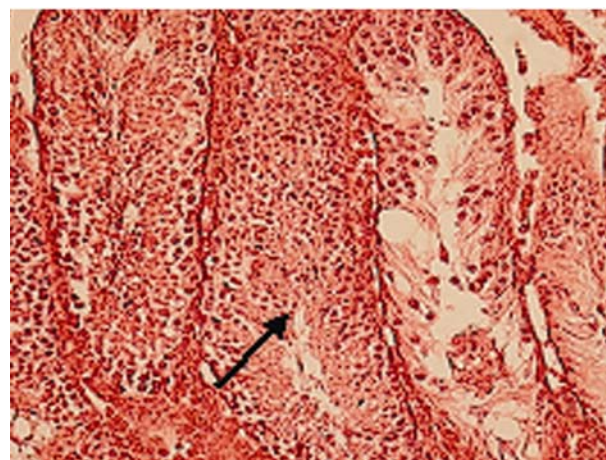
شکل ۲- مقطع بافت بیضه آزواسپرمی شده توسط تزریق بوسولفان، بوسولفان سبب مهار تکثیر سلول‌های اسپرماتوگونی و تخریب لوله‌های منی‌ساز، می‌گردد. ایجاد فضاهای خالی نشان دهنده مهر اسپرماتوژنز بوده ولی سلول‌های اسپرماتوگونی در مقطع لوله دیده می‌شود.



شکل ۳- بافت بیضه در موش آزواسپرم تیمارشده با هورمون FSH، تزریق بوسولفان باعث مهار اسپرماتوژنز می‌گردد و بدنیاال آن تزریق هورمون FSH منجر به از سرگیری مجدد اسپرماتوژنز در توبولها نگردیده است.

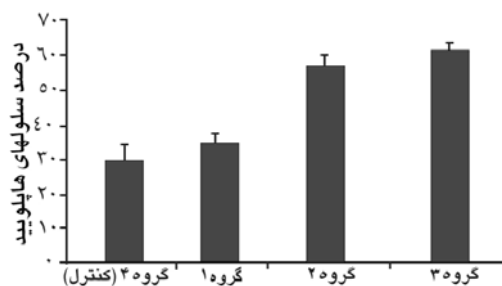


شکل ۴- بافت بیضه موش آزواسپرم تیمار شده با استرادیول، تزریق استرادیول سبب از سرگیری مجدد اسپرماتوژنز در تعدادی از توبولها گردیده و برخی فاقد اسپرماتوژنز می‌باشد.

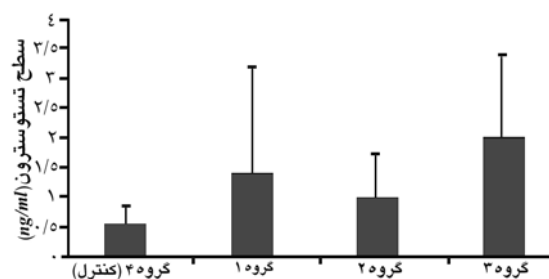


شکل ۵- بافت بیضه آزواسپرم تیمارشده FSH و استرادیول، تزریق همزمان این دو هورمون سبب از سرگیری مجدد اسپرماتوژنز و حتی بیشتر از تزریق مجزای استرادیول گردیده است.

سلول‌های هاپلوئیدی (۷۷/۷۹٪) موش‌های با اسپرماتوژنز طبیعی، کاهش نشان داد. بررسی مقاطع هیستوپاتولوژیک بافت بیضه با میکروسکوپ نوری، اثرات بوسولفان را پس از گذشت ۴ هفته در بافت بیضه موش‌های مورد مطالعه بیشتر آشکار کرد. سطح تستوسترون در گروه‌های آزمایشی در مقایسه با گروه کنترل، افزایش به گروه سوم (تزریق همزمان دو هورمون) بود (نمودار ۱) و تنها تفاوت این گروه با گروه کنترل از لحاظ آماری معنی‌دار بود ( $p < 0.05$ ). بررسی نتایج آنالیز DNA به روش فلوسایتومتری، نشان داد که تعداد سلول‌های هاپلوئید در گروه‌های



نمودار ۲- درصد سلول های هایپوئید بافت بیضه در موش های آزواسپرم تیمار شده با هورمون های FSH و استرادیول



نمودار ۱- سطح تستوسترون سرمی در موش های آزواسپرم تیمار شده با هورمون های FSH و استرادیول

داد. تیمار گروهی دیگر از موشها با تستوسترون نتیجه مشابهی در پی داشت. نتایج مطالعه ما نیز نشان داد که FSH با وجود افزایش اندکی در سطح تستوسترون سرم و تعداد سلولهای هایپوئید که از نظر آماری نیز معنی دار نبود، نتوانست بازیابی اسپرماتوژنز را در موشهای آزواسپرم القاء کند. بررسی مقاطع رنگ آمیزی شده بافت بیضه نیز نشان دهنده عدم توانایی هورمون FSH در القاء اسپرماتوژنز در موشهای آزواسپرم بود. هنوز مشخص نشده است که مهار تمایز اسپرماتوگونی ناشی از افزایش سطح تستوسترون، در اثر هورمون FSH باشد. در موشهای صحرایی که در اثر تابش پرتو، باروری خود را از دست داده اند، به دنبال تزریق تستوسترون برون زاد، بقاء و تمایز اسپرماتوگونی تیپ A توسط تستوسترون و FSH مهار می شود (۸) و مطالعه فوق برای اولین بار توانست نقش تستوسترون برون زاد را در مهار بازگشت اسپرماتوژنز در موشهای صحرایی پس از پرتوگیری اثبات نماید. گیرنده های FSH و آندروژن در سلولهای ژرمینال وجود ندارند و این هورمونها اثرات خود را از طریق سلولهای سوماتیک روی سلولهای ژرمینال اعمال می کنند. Kula و همکاران، موشهای صحرایی ۱۵ روزه و نابالغ را به مدت ۱۰ روز متوالی تحت تزریق هورمون FSH قرار دادند، بر خلاف موشهای بالغ، در موشهای نوزاد، تزریق هورمون FSH سبب القای اسپرماتوژنز و بلوغ زودرس گردید (۹). مطالعات نشان داده است که در موشهای با

آزمایشی نسبت به گروه کنترل افزایش داشت و گروه های ۳ و ۴ افزایش بیشتری نسبت به گروه کنترل (۲۸/۹٪) نشان دادند که به ترتیب ۵۶/۷٪ و ۶۰/۷٪ (نمودار ۲) و تفاوت آنها از لحاظ آماری معنی دار بود ( $p < 0.05$ ). بررسی مقاطع هیستولوژیک بافت بیضه پس از تیمار هورمونی با استفاده از میکروسکوپ نوری، تفاوت معنی داری بین گروه های آزمایشی و گروه کنترل نشان داد ( $p < 0.001$ ). در گروه ۱ با وجود افزایش سطح تستوسترون در اثر تزریق هورمون FSH، بررسی مقاطع رنگ آمیزی شده همتوکسیلین-ائوزین بافت بیضه، بازیابی مجدد اسپرماتوژنز را نشان نداد. اما در گروه های ۲ و ۳ که هورمون استرادیول را به صورت مجزا و هورمون FSH و استرادیول را به صورت همزمان دریافت کرده بودند، بازیابی مجدد اسپرماتوژنز مشاهده شد (شکل ۴-۱).

## بحث

رادیوتراپی و شیمی درمانی سبب تخریب سلولهای ژرمینال در لوله های منی ساز شده و سبب ایجاد آزواسپرمی طولانی مدت در جوندگان، میمون و انسان می گردد (۶). در موش این عوامل سبب ممانعت از تمایز اسپرماتوگونی تیپ A و نهایتاً آزواسپرمی می شود (۵). در مطالعه ای در سال ۲۰۰۵ بر روی موشهای آزواسپرم، این موشها به مدت دو هفته با هورمون FSH تیمار شدند، میزان تمایز سلولی در توبولها پس از این مدت زمان در موشهای مورد مطالعه، کاهش نشان



وابسته به دوز بوده و اثرات مهاری این هورمون از دوز  $16 \mu\text{g}/\text{kg}$  به بالا دیده می‌شود. گیرنده بتای استرادیول در سلول‌های سرتولی وجود دارد و احتمال دارد که مکانیسم عملکرد این هورمون به طور مستقیم از طریق این گیرنده صورت گیرد (۱۴). Ebling و همکاران، با تزریق استرادیول به موش‌های هیپوگناد سبب افزایش ۵-۴ برابری حجم توبول‌های منی‌ساز شدند که نقش این هورمون را در باروری پررنگ‌تر می‌کند. مطالعه‌ای مشابه نیز بر روی موش‌های نوزاد انجام گرفته که در آن از هورمون FSH با دوز  $7/5$  واحد و استرادیول با دوز  $12/5 \mu\text{g}/\text{kg}$  برای تیمار موشها به صورت مجزا و همزمان استفاده شده است. نتایج این مطالعه نشان داد که تزریق FSH به تنهایی سبب تحریک تمایز اسپرماتوگونی و افزایش ۵ برابری در تعداد اسپرماتوسیتها نسبت به گروه کنترل شده و تزریق استرادیول به تنهایی، سبب مهار اسپرماتوژنز در موشها می‌شود. تزریق این دو هورمون به طور همزمان نه تنها اثر مهاری بر جای نگذاشت، بلکه این دو هورمون اثر هم‌افزایی داشته و سبب تسریع آغاز روند اسپرماتوژنز در موش‌های نوزاد شدند (۹). Maccalman و همکاران، نیز نشان دادند که استرادیول سبب افزایش اثرات تحریکی FSH بر میزان mRNA، N-کادهرین (پروتئینی که برای الحاق و چسبندگی داخل سلولی در اپیتلیوم منی‌ساز ضروری است) می‌گردد (۱۵). مطالعه دیگری نیز نشان داد که واکنش بین هورمون FSH و استرادیول در سلول‌های سرتولی، سبب تحریک فعالیت میتوزی این سلولها می‌شود (۱۶).

### نتیجه‌گیری

با توجه به یافته‌های سایر مطالعات و مطالعه حاضر مبنی بر نقش دو هورمون FSH و استرادیول بر روند اسپرماتوژنز در موش‌های آزواسپرم، FSH با دوز و مدت زمان مورد استفاده در این مطالعه، نتوانست سبب

اسپرماتوژنز طبیعی، تزریق هورمون FSH نه تنها اثر مهاری بر اسپرماتوژنز نداشته، بلکه سبب حمایت از مراحل بعدی تمایز سلولی می‌شود (۱۰). همچنین در نوزادان، تزریق این هورمون سبب افزایش فعالیت میتوزی سلول‌های سرتولی می‌شود (۹). اما بررسی‌های اخیر نشان داده‌اند که تزریق این هورمون اثر منفی روی غلظت، تحرک و مورفولوژی اسپرم دارد (۱۱). اساس مولکولی اثر مهاری این هورمون در بازیابی اسپرماتوژنز در موش‌های آزواسپرم، هنوز ناشناخته است. Eddy و همکاران نشان دادند که قرارگیری در معرض غلظت‌های بالایی از استرادیول، سبب القاء ناهنجاری‌هایی در دستگاه تناسلی نر می‌شود (۱۲)؛ اما هنوز اهمیت استروژن در تنظیم عملکرد دستگاه تناسلی نر مشخص نبود. در دهه ۱۹۹۰ اکتشافات جدیدی منجر به شکل‌گیری این فرضیه شد که استروژن نه تنها عملکردهای بسیار مهمی در تولیدمثل در جنس نر دارد، بلکه این هورمون و گیرنده آلفای آن، برای حفظ باروری طبیعی در این جنس مورد نیاز است (۷). مطالعات متعددی مبنی بر نقش این هورمون در دستگاه عصبی و همچنین دستگاه تناسلی ماده انجام شده است، ولی کمتر به بررسی نقش این هورمون در سلول‌های ژرمینال موش‌های آزواسپرم پرداخته شده است (۱۱). نتایج حاصل از مطالعه حاضر، نشان داد که استرادیول با دوز  $12/5 \mu\text{g}/\text{kg}$  سبب بازیابی مجدد اسپرماتوژنز در موش‌های آزواسپرم گردیده و افزایش معنی‌دار تستوسترون سرم و جمعیت سلول‌های هاپلوئیدی بافت بیضه و بررسی هیستولوژیک بیضه، همگی حاکی از سرگیری مجدد اسپرماتوژنز در موش‌های آزواسپرم است. نتایج این مطالعه، با مطالعه Toyama و همکاران، مطابقت داشت (۱۳). آنها از ۶ دوز مختلف استرادیول برای تیمار موش‌های آزواسپرم استفاده کردند. با توجه به مطالعات انجام شده و نتایج آنها، اثرات استرادیول در دستگاه تناسلی جنس نر

مطالعاتی در انسان به منظور درمان آزواسپرمی ناشی از شیمی‌درمانی با استفاده همزمان از استرادیول و FSH و بررسی اثرات آنها طراحی و اجرا گردد.

### تشکر و قدردانی

بدینوسیله از همکاران محترم گروه جنین‌شناسی پژوهشگاه فن‌آوری‌های نوین علوم پزشکی جهاددانشگاهی-ابن‌سینا و مسئولین محترم مرکز فوق‌تخصصی درمان ناباروری و سقط مکرر ابن‌سینا برای همکاری صمیمانه در اجرای این طرح تشکر و قدردانی می‌شود.

القاء اسپرماتوژنز در موش‌های آزواسپرم شود؛ اما تزریق استرادیول به صورت مجزا و همزمان با هورمون FSH، سبب القاء مجدد اسپرماتوژنز در موش‌های آزواسپرم گردید.

با توجه به نتایج مطالعات دیگر در مورد اثرات استرادیول در موش‌های بالغ و آزواسپرم، تزریق دوزهای کمتر از  $16\mu\text{g/kg}$  سبب القاء اسپرماتوژنز و در دوره نوزادی سبب ناهنجاری‌های متعددی در دستگاه تناسلی می‌شود که منجر به اختلال در اسپرماتوژنز می‌گردد (۱۳). اما تزریق هورمون FSH اثرات بلوغ زودرس را در نوزادان در پی دارد؛ لذا لازم است

### References

- Walker WH, Cheng J. FSH and testosterone signaling in Sertoli cells. *Reproduction*. 2005; 130(1): 15-28. Review.
- Fan QR, Hendrickson WA. Structure of human follicle-stimulating hormone in complex with its receptor. *Nature*. 2005; 433(7023): 269-77.
- Hess RA. Estrogen in the adult male reproductive tract: a review. *Reprod Biol Endocrinol*. 2003; 1: 52. Review.
- Akingbemi BT. Estrogen regulation of testicular function. *Reprod Biol Endocrinol*. 2005; 3: 51. Review.
- Anjamrooz SH, Movahedin M, Mowla SJ, Bairanvand SP. Assessment of morphological and functional changes in the mouse testis and epididymal sperms following busulfan treatment. *Iran Biomed J*. 2007; 11(1): 15-22.
- Hemsworth BN, Jackson H. Effect of Busulphan on the developing gonad of the male rat. *J Reprod Fertil*. 1963; 5: 187-94.
- Sierens JE, Sneddon SF, Collins F, Millar MR, Saunders PT. Estrogens in testis biology. *Ann N Y Acad Sci*. 2005; 1061: 65-76. Review.
- Meistrich ML, Shetty G. Inhibition of spermatogonial differentiation by testosterone. *J Androl*. 2003; 24(2): 135-48. Review.
- Kula K, Walczak-Jedrzejska R, Słowikowska-Hilczler J, Oszukowska E. Estradiol enhances the stimulatory effect of FSH on testicular maturation and contributes to precocious initiation of spermatogenesis. *Mol Cell Endocrinol*. 2001; 178(1-2): 89-97.
- Meistrich ML. Hormonal stimulation of the recovery of spermatogenesis following chemo- or radiotherapy. *APMIS*. 1998; 106(1): 37-45. Review.
- Delbès G, Levacher C, Habert R. Estrogen effects on fetal and neonatal testicular development. *Reproduction*. 2006; 132(4): 527-38. Review.
- Eddy EM, Washburn TF, Bunch DO, Goulding EH, Gladen BC, Lubahn DB, et al. Targeted disruption of the estrogen receptor gene in male mice causes alteration of spermatogenesis and infertility. *Endocrinology*. 1996; 137(11): 4796-805.
- Toyama Y, Hosoi I, Ichikawa S, Maruoka M, Yashiro E, Ito H, et al. beta-estradiol 3-benzoate affects spermatogenesis in the adult mouse. *Mol Cell Endocrinol*. 2001; 178(1-2): 161-8.
- Lambard S, Carreau S. Aromatase and oestrogens in human male germ cells. *Int J Androl*. 2005; 28(5): 254-9. Review.
- MacCalman CD, Getsios S, Farookhi R, Blaschuk OW. Estrogens potentiate the stimulatory effects of follicle-stimulating hormone on N-cadherin messenger ribonucleic acid levels in cultured mouse Sertoli cells. *Endocrinology*. 1997; 138(1): 41-8.
- Dorrington JH, Bendell JJ, Khan SA. Interactions between FSH, estradiol-17 beta and transforming growth factor-beta regulate growth and differentiation in the rat gonad. *J Steroid Biochem Mol Biol*. 1993; 44(4-6): 441-7. Review.
- Fujita K, Ohta H, Tsujimura A, Takao T, Miyagawa Y, Takada S, et al. Transplantation of spermatogonial stem cells isolated from leukemic mice restores fertility without inducing leukemia. *J Clin Invest*. 2005; 115(7): 1855-61.
- Ogawa T. Spermatogonial transplantation: the principle and possible applications. *J Mol Med*. 2001; 79(7): 368-74. Review.