

بررسی اثرات آنتی اکسیدانی سلنیوم بر پارامترهای اسپرمی و ساختار بیضه موش‌های مسن و جوان

شبنم محمدی (M.Sc.)^۱، منصوره موحدین (Ph.D.)^۱، سید جواد مولی (Ph.D.)^۲

۱- گروه علوم تشریح، دانشکده علوم پزشکی، دانشگاه تربیت مدرس، تهران، ایران

۲- گروه ژنتیک، دانشکده علوم پایه، دانشگاه تربیت مدرس، تهران، ایران

چکیده

زمینه و هدف: سلنیوم ماده‌ای آنتی اکسیدان است که وجود آن برای عملکرد طبیعی بیضه و انجام فرآیند اسپرماتوژنز ضروری می‌باشد. این ماده به عنوان کوفاکتور آنزیم‌های آنتی‌اکسیدان منجر به کاهش رادیکال‌های آزاد اکسیژن می‌شود و لذا انتظار می‌رود که در افزایش باروری مؤثر باشد. هدف از این مطالعه بررسی اثرات دوزهای مختلف سلنیوم بر پارامترهای اسپرم و ساختار بیضه موش‌های مسن و جوان بود.

روش بررسی: در این مطالعه ۲۰ سر موش نر سوری ۱۲-۱۰ ماهه و ۲۰ سر موش نر سوری ۳-۲ ماهه به طور تصادفی به سه گروه (کنترل، شم، آزمایش) تقسیم شدند. به گروه کنترل هیچ تزریقی انجام نشد. به گروه شم، هم حجم تزریق گروه آزمایش حلال سلنیوم (نرمال سالین) به صورت داخل صفاقی تزریق شد. گروه‌های آزمایش دوز 0.2 mg/kg سلنیوم (بر طبق دوزیابی انجام شده) به صورت داخل صفاقی دریافت کردند. تزریقات به مدت ۵ هفته، روزانه یک بار انجام شد. سپس بررسی‌های بافت شناسی و آنالیز اسپرم در روزهای ۲۱، ۲۸، ۳۵ و ۴۲ بعد از شروع تزریقات انجام شد. به منظور تجزیه و تحلیل آماری از نرم افزار SPSS ویرایش ۱۳ و از آزمون آنالیز واریانس ANOVA استفاده شد. $p < 0.05$ به عنوان سطح معنی‌داری در نظر گرفته شد.

نتایج: نتایج آنالیز اسپرم نشان داد که به دنبال تجویز سلنیوم پارامترهای اسپرم به خصوص مورفولوژی طبیعی و میزان درصد زنده ماندن اسپرمها نسبت به گروه کنترل بهبود یافت ($p < 0.05$). در بررسی مقاطع بافتی بیضه موش‌های گروه کنترل مسن کاهش در تعداد اسپرم مشهود بود. همچنین واکوئل‌هایی در اپیتلیوم لوله منی ساز قابل مشاهده بود.

نتیجه‌گیری: نتایج آنالیز اسپرم نشان داد که به دنبال تجویز 0.2 mg/kg سلنیوم کیفیت برخی از پارامترهای اسپرم موش افزایش می‌یابد؛ لذا تأثیر سلنیوم وابسته به دوز است و احتمالاً تجویز مقدار مناسب آن در افراد مسن می‌تواند در بهبود عملکرد بیضه و کیفیت اسپرم مؤثر باشد.

کلید واژگان: آنتی‌اکسیدان، استرس اکسیداتیو، بیضه، پارامترهای اسپرم، ساختار بافتی، سلنیوم، ناباروری مردان.

مسئول مکاتبه: دکتر منصوره موحدین، گروه علوم تشریح، دانشکده علوم پزشکی، دانشگاه تربیت مدرس، صندوق پستی:

۱۱۱-۱۴۱۱۵، تهران، ایران.

پست الکترونیک: mansoure@modares.ac.ir

دریافت: ۸۷/۳/۲۹ پذیرش: ۸۷/۸/۲۲

زمینه و هدف

براساس نتایج مطالعات مختلف افزایش سن جوندگان تغییرات دژنراتیوی^۱ در بافت بیضه به همراه کاهش در کیفیت اسپرم (۴-۱) را به دنبال دارد (۵). در موش‌های آزمایشگاهی با افزایش سن واکوئل‌هایی در سلول‌های ژرمینال بافت بیضه مشاهده می‌شود. به‌علاوه تعداد سلول‌های ژرمینال در بیضه آنها کاهش یافته است (۵). همچنین در این موشها اسپرمها دارای تحرک کمتر و تغییرات دژنراتیو در بافت بیضه هستند و اغلب جفت‌گیریها منجر به موفقیت و باروری نمی‌گردد (۵). پیدایش واکوئل در بافت بیضه نشانه فرایند استرس اکسیداتیو^۲ است (۶). از طرفی استرس اکسیداتیو با فرایند پیری در ارتباط است (۶) که با تجویز آنتی‌اکسیدانها می‌توان اثر رادیکال‌های آزاد اکسیژن را خنثی کرد (۷). دو سیستم آنتی‌اکسیدانی در بدن وجود دارد؛ سیستم آنتی‌اکسیدانی پیشگیری‌کننده که شامل پروتئین‌هایی مثل آلبومین، سرولوپلاسمین و ... است که متصل به فلزات هستند و از تشکیل گونه‌های فعال اکسیژن (ROS)^۳ جلوگیری می‌کنند و به این ترتیب از شروع واکنش زنجیره‌ای ممانعت می‌شود. در حالیکه سیستم آنتی‌اکسیدانی جاروب‌کننده مثل ویتامین E و ویتامین C و آنزیم گلوتاتیون پراکسیداز، ROS بوجود آمده را حذف می‌کند تا از پراکسیداسیون لیپیدهای غشای پلاسمایی ممانعت کند (۸). از جمله آنتی‌اکسیدانها سلنیوم است که به مقدار زیاد در فرآورده‌های دریایی، جگر و غلات یافت می‌شود (۹). این عنصر برای سیستم آنتی‌اکسیدانی داخل سلولی به عنوان کوفاکتور آنزیم گلوتاتیون پراکسیداز است، به طوری که آنزیم گلوتاتیون پراکسیداز اثرات ویتامین E را تکمیل می‌کند (۱۰). بیضه یکی از ارگان‌های مهم هدف برای سلنیوم است (۱۱). غلظت سلنیوم بافت بیضه

در طول بلوغ با شروع اسپرماتوژنز افزایش می‌یابد. شاید علت غلظت بالای سلنیوم در بیضه نقش حمایتی آن و نیز دخالت آن در ساختمان آنزیم گلوتاتیون پراکسیداز موجود در بافت بیضه باشد (۱۲). براساس نتایج مطالعات کمبود این عنصر در رژیم غذایی رت‌ها باعث آسیب لوله‌های منی سان، کاهش تحرک و تعداد اسپرم می‌شود (۱۳). همچنین در مطالعه‌ای که روی خوکها انجام شد کمبود طولانی مدت سلنیوم باعث کاهش تحرک و تعداد اسپرم و افزایش قطرات سیتوپلاسمی در اسپرم می‌شود (۱۴). از طرف دیگر میزان بالای سلنیوم هم اثرات نامطلوبی بر کیفیت اسپرم دارد؛ به طوری که Kaur و همکاران گزارش کردند دریافت ۸ ppm سلنیوم (۴ برابر بیشتر از مقدار مورد نیاز سلنیوم) به مدت ۶ هفته باعث کاهش وزن بیضه و افزایش مورفولوژی غیر طبیعی اسپرم می‌شود (۱۵). به طور مشابه Hansen و همکاران با افزودن مقدار بالایی از سلنیوم در تغذیه انسان کاهش تحرک را در اسپرم مشاهده کردند (۱۶). چندین مطالعه اثر مثبت تجویز مقدار مناسب سلنیوم را بر کیفیت اسپرم به خصوص تعداد اسپرم، میزان زنده ماندن اسپرم، تحرک اسپرم و مورفولوژی اسپرم نشان داده‌اند. از آن جمله Macpherson و همکاران گزارش کردند که سلنیوم می‌تواند تحرک اسپرم مردان نابارور را بهبود بخشد (۱۷). همچنین Lenzi و همکاران گزارش کردند که تجویز ۶۰۰ mg/day گلوتاتیون به مدت ۸ هفته باعث بهبود تعداد، تحرک و مورفولوژی طبیعی اسپرم شد (۱۸). همانطور که گفته شد سلنیوم قادر به کاهش تولید رادیکال‌های آزاد اکسیژن می‌باشد (۱۳) و لذا انتظار می‌رود که در افزایش باروری موثر باشد. هدف از این مطالعه بررسی اثر دوزهای مختلف سلنیوم بر پارامترهای اسپرم و ساختار بیضه موش مسن بود.

1- Degenerative
2- Oxidative stress
3- Reactive Oxygen Species

روش بررسی

موش‌های نر نژاد NMRI پس از خریداری از انستیتو پاستور تهران، برای تطابق با شرایط محیط به مدت ۲ هفته در حیوانخانه دانشگاه تربیت مدرس نگهداری شدند. حیوانات تحت شرایط استاندارد از نظر غذایی و محیطی قرار گرفتند. گروه‌های سنی مورد استفاده در این تحقیق عبارت بودند از ۶۰ سر موش بالغ ۲-۳ ماهه و ۱۰۰ سر موش مسن ۱۲-۱۰ ماهه.

دوز یابی: در این تحقیق از سلنیوم به صورت سدیم سلنیت (Na_2SeO_3) (Sigma, Germany) استفاده شد. ابتدا با تجویز دوزهای مختلف سلنیوم پارامترهای اسپرم موش‌های مسن بررسی شد. از ۴۰ سر موش نر سوری ۱۲-۱۰ ماهه به تصادف ۵ سر به ترتیب به گروه‌های کنترل، شم و دوزهای ۰/۰۴، ۰/۱، ۰/۲، ۰/۴، ۰/۸ و ۱/۶ اختصاص یافتند. به ۵ سر موش گروه کنترل هیچ تزریقی انجام نشد. به ۵ سر موش گروه شم، هم حجم تزریق گروه آزمایش، حلال سلنیوم (نرمال سالین) به صورت داخل صفاقی^۱ تزریق شد. برای هر دوز ۵ سر موش استفاده شد. گروه‌های آزمایش دوزهای ۰/۰۴ mg/kg، ۰/۱، ۰/۲، ۰/۴، ۰/۸ و ۱/۶ از سلنیوم به صورت داخل صفاقی دریافت کردند. تزریقات به مدت ۵ هفته و روزانه یک بار انجام شد. بعد از گذشت یک هفته از اتمام تزریقات، اپیدیدیم موشها خارج شده و پس از به دست آوردن اسپرم، آنالیز آن طبق دستورالعمل سازمان بهداشت جهانی انجام گرفت (۱۹).

دوز مطلوب: بهترین دوز سلنیوم (دوزی که پارامترهای اسپرم را به طور معنی‌داری بهبود بخشد) تعیین گردید. این دوز به موش‌های گروه آزمایش مسن و جوان تزریق شد. به این صورت که ۶۰ سر موش نر سوری ۱۲-۱۰ ماهه و ۶۰ سر موش ۲-۳ ماهه استفاده شد. هر کدام از گروه‌های سنی مورد استفاده بطور تصادفی به ۳ گروه (کنترل، شم و آزمون) تقسیم شدند. به ۲۰ سر

موش گروه کنترل تزریقی انجام نشد. به ۲۰ سر موش گروه شم، هم حجم گروه آزمایش حلال سلنیوم (نرمال سالین) به صورت داخل صفاقی تزریق شد. موش‌های گروه‌های آزمایش مسن و جوان ۰/۲ mg/kg سلنیوم به صورت داخل صفاقی دریافت کردند. تزریقات به مدت ۵ هفته، روزانه یک بار انجام گرفت. در زمان‌های ۲۱، ۲۸، ۳۵ و ۴۲ بعد از شروع تزریقات ۵ موش از هر گروه مورد نظر انتخاب و کشته شدند.

موشها به روش قطع مهره‌های گردن کشته و بعد از باز کردن حفره شکمی، بیضه و اپیدیدیم آنها خارج شد. یکی از بیضه‌ها برای بررسی بافت شناسی در محلول فیکساتیو بوئن (Merck, Germany) قرار داده و مراحل آگیری و شفاف سازی به ترتیب با عبور از الکل با درجات صعودی و زایلین (Merck, Germany) انجام شد. سپس بافتها با پارافین (Merck, Germany) قالب‌گیری و با استفاده از میکروتوم (Leica, Germany) به مقاطع با ضخامت ۵ μ برش داده شد و رنگ آمیزی به روش هماتوکسیلین-ائوزین (Sigma, USA) انجام شد. سپس لام‌های رنگ آمیزی شده با میکروسکوپ نوری بررسی شد.

به منظور بررسی پارامترهای اسپرم ناحیه انتهایی اپیدیدیم جدا و توسط قیچی کاملاً قطعه قطعه گردید. قطعات خرد شده آن در PBS^۲ قرار گرفت و به مدت ۲۰ دقیقه در انکوباتور در دمای ۳۷°C قرار گرفت. برای مطالعه تعداد اسپرم، بعد از خارج کردن نمونه از انکوباتور قطعات خرد شده اپیدیدیم از محلول خارج گردید و قطره‌ای از این محلول روی لام قرار داده شد و با بزرگنمایی ۴۰۰× اسپرما شمارش و در ۱۰^۶ ضرب شد. به منظور تعیین درصد تحرک، ابتدا درصد اسپرم‌های متحرک در ۵ میدان میکروسکوپی تخمین زده شد و سپس میانگین آنها به عنوان درصد تحرک اسپرما ثبت شد. برای تعیین درصد زنده بودن

2- Phosphate Buffer Saline

1- Intraperitoneally

اسپرمها قطره‌ای از نمونه اپی‌دیدیم با یک قطره کوچک از رنگ حیاتی ائوزین B، مخلوط و سپس درصد اسپرم‌های زنده نسبت به تعداد کل اسپرم‌های موجود با بزرگنمایی ۴۰۰ × محاسبه گردید.

آنالیز آماری: نتایج حاصل از آزمایشات مختلف بصورت میانگین \pm انحراف معیار (M \pm SD) بیان گردید. سپس داده‌ها با استفاده از نرم افزار SPSS ویرایش ۱۳ و پس از کنترل نرمالیتی توزیع داده‌ها با آزمون آنالیز واریانس، مورد تجزیه و تحلیل قرار گرفت. برای مقایسه درصد پارامترهای اسپرم در موش‌های جوان و مسن از آزمون χ^2 و پیرسون استفاده گردید. سطح معنی‌داری $p < 0.05$ در نظر گرفته شد.

نتایج

در این مطالعه ابتدا دوز مناسب و تأثیرگذار سلنیوم روی موش مسن مورد بررسی قرار گرفت که نتایج آن در جدول ۱ قابل مشاهده است. با توجه به نتایج این جدول، میانگین تعداد اسپرم بر حسب میلیون در میلی‌لیتر در گروه کنترل مسن، $4/06 \pm 0/66$ بود؛ درحالی‌که پس از تجویز میزان $0/4 \text{ mg/kg}$ از سلنیوم تعداد اسپرم به صورت معنی‌داری کاهش یافت ($3/05 \pm 0/31$). در دوزهای دیگر تفاوت معنی‌داری نسبت به گروه کنترل مشاهده نشد. در عین حال تعداد اسپرم در گروهی که دوز $0/4 \text{ mg/kg}$ سلنیوم دریافت کرده بودند با گروه‌هایی که دوزهای $0/2 \text{ mg/kg}$ و $0/8 \text{ mg/kg}$ و

$1/6 \text{ mg/kg}$ از سلنیوم دریافت کرده بودند، تفاوت معنی‌دار داشت ($p < 0.05$). کمترین میزان تحرک اسپرم در گروهی بود که دوز $1/6 \text{ mg/kg}$ (بالاترین دوز سلنیوم) دریافت کرده بودند. در حالی‌که بالاترین میزان تحرک اسپرم در گروهی بود که دوز $0/4 \text{ mg/kg}$ سلنیوم (پایین‌ترین دوز) دریافت کرده بود که این میزان تحرک با تحرک در گروه‌های دریافت‌کننده دوزهای $0/8 \text{ mg/kg}$ و $1/6 \text{ mg/kg}$ سلنیوم دارای تفاوت معنی‌دار بود ($p < 0.05$). با تجویز $0/2 \text{ mg/kg}$ از سلنیوم بیشترین میزان درصد زنده بودن اسپرم مشاهده شد ($73 \pm 5/39$) که به صورت معنی‌داری بیشتر از گروه کنترل بود ($p < 0.05$). تجویز دوزهای $0/8 \text{ kg}$ و $1/6 \text{ mg/kg}$ از سلنیوم باعث کاهش میزان درصد زنده ماندن اسپرمها گردید؛ ولی میزان این کاهش در مقایسه با گروه کنترل معنی‌دار نبود. در عین حال تفاوت معنی‌داری در میزان درصد زنده ماندن اسپرم این گروهها (گروه‌هایی که دوز $0/8 \text{ mg/kg}$ و $1/6 \text{ mg/kg}$ از سلنیوم دریافت کردند) با گروه دوز $0/2 \text{ mg/kg}$ سلنیوم مشاهده شد ($p < 0.05$) (جدول ۱). میزان درصد مورفولوژی طبیعی اسپرم تمامی گروه‌های آزمایش نسبت به گروه کنترل تفاوت معنی‌داری داشت ($p < 0.05$). در مجموع نتایج نشان داد که دوز $0/2 \text{ mg/kg}$ ، دوز مناسب و تأثیرگذار بر روی پارامترهای اسپرم موش مسن است. بعد از تعیین دوز مؤثر $0/2 \text{ mg/kg}$ این دوز به موش‌های جوان و مسن تزریق شد. سپس پارامترهای اسپرم در ۲۱، ۲۸، ۳۵ و ۴۲ روز بعد از

جدول ۱- بررسی تأثیر دوزهای مختلف سلنیوم بر پارامترهای اسپرم موش مسن، ۴۲ روز بعد از تزریق

متغیر	گروه					
	کنترل	شم	$0/4 \text{ mg/kg}$	$0/8 \text{ mg/kg}$	$1/6 \text{ mg/kg}$	$2/4 \text{ mg/kg}$
تعداد اسپرم (Million/ml)	$4/06 \pm 0/66$	$4/3 \pm 0/55$	$3/9 \pm 0/12$	$4/08 \pm 0/14$	$4/3 \pm 0/35$	$3/5 \pm 0/31$ ^{b*d***e**f**}
تحرک (%)	$42 \pm 8/3$	$44 \pm 7/8$	$50 \pm 5/9$ ^{e**f*}	$47 \pm 12/9$	$43 \pm 9/7$	$44 \pm 6/9$
زنده ماندن (%)	$65 \pm 3/70$	$70 \pm 6/52$	$70 \pm 1/62$	$70 \pm 6/84$	$73 \pm 5/39$ ^{a*}	$69 \pm 7/55$
مورفولوژی طبیعی (%)	$77 \pm 5/21$	$77 \pm 6/30$	$84 \pm 3/69$ ^{b*}	$86 \pm 5/9$ ^{a**b**}	$84 \pm 4/04$ ^{a*b*}	$84 \pm 6/94$ ^{a*b*}

a: تفاوت معنی‌دار با گروه کنترل در همان ستون، b: تفاوت معنی‌دار با گروه شم در همان ستون، c: تفاوت معنی‌دار با دوز $0/8 \text{ mg/kg}$ در همان ستون، d: تفاوت معنی‌دار با دوز $0/2 \text{ mg/kg}$ در همان ستون، e: تفاوت معنی‌دار با دوز $1/6 \text{ mg/kg}$ در همان ستون، f: تفاوت معنی‌دار با دوز $2/4 \text{ mg/kg}$ در همان ستون.

* ($p < 0.05$), ** ($p < 0.01$), *** ($p < 0.001$)

جدول ۲- بررسی تأثیر دوز ۰/۲mg/kg سلنیوم بر پارامترهای اسپرم در روزهای ۲۱، ۲۸، ۳۵ و ۴۲ بعد از تزریق

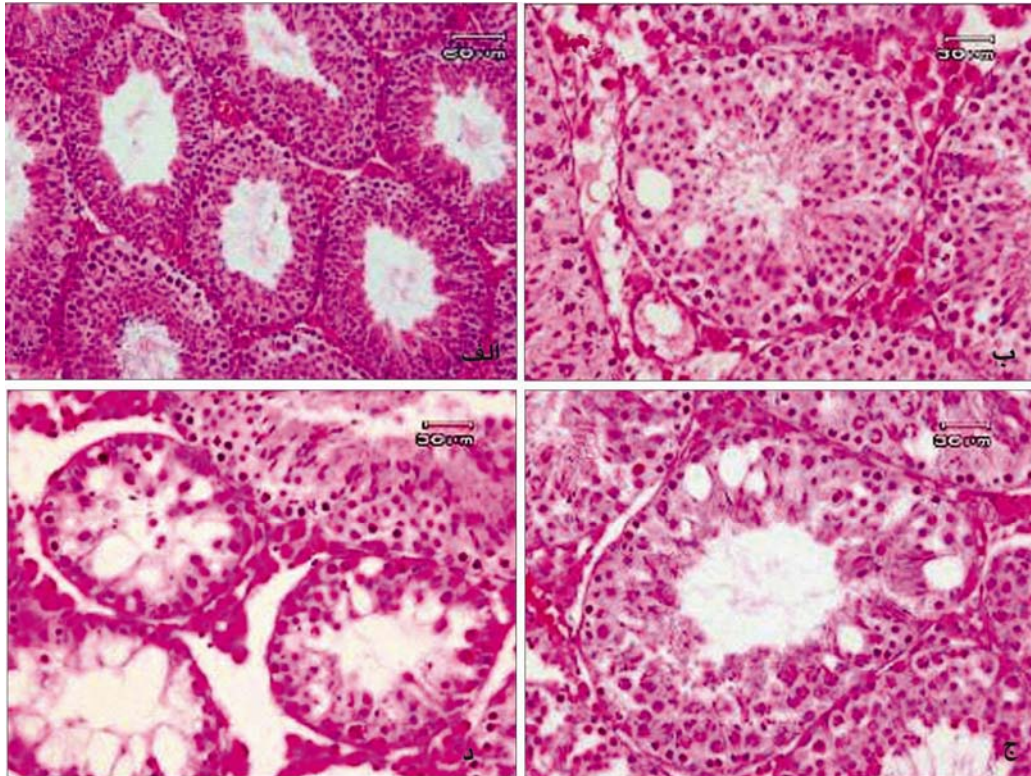
روز-گروه	متغیر (M±SD)		
	تعداد اسپرم (Million/ml)	تحرك (%)	زنده ماندن (%)
بیست و یکم			
کنترل ۱	۴/۷۵±۰/۲۲	۴/۰۶±۸۷	۷۵±۴/۶۹
آزمون ۱	۴/۶۶±۰/۳۳	۲±۸۵	۷۴/۸±۳/۰۳
کنترل ۲	۳/۹۶±۰/۳۳ ^a	۲/۷±۴۲ ^a	۶۶±۲/۹۱ ^a
آزمون ۲	۴±۰/۱۵ ^b	۲/۵±۴۳ ^b	۶۸/۶±۴/۷۷ ^{bc}
بیست و هشتم			
کنترل ۱	۴/۷۲±۰/۱۹	۸۳±۵	۷۱±۳/۱۶
آزمون ۱	۴/۷۷±۰/۱۴	۸۱±۳/۰۸	۷۳±۲
کنترل ۲	۴/۱۲±۰/۲۸ ^a	۴۱±۱/۵۸ ^a	۶۵±۴/۸۴ ^a
آزمون ۲	۴/۷۷±۰/۱۴ ^c	۴۱±۳/۰۸ ^b	۶۹±۲ ^{cb}
سی و پنجم			
کنترل ۱	۴/۷۰±۰/۲۹	۸۵±۴/۰۶	۷۴±۵/۱۴
آزمون ۱	۴/۷۰±۰/۱۳	۸۲±۲/۳۴	۷۶±۴/۵۸
کنترل ۲	۳/۹۴±۰/۴۹ ^a	۴۴±۲/۵۴ ^a	۶۹±۲/۶۴ ^a
آزمون ۲	۴/۱۴±۰/۳۰ ^b	۲/۹۱±۴۴ ^b	۷۰±۱/۸۷ ^b
چهل و دوم			
کنترل ۱	۴/۷۰±۰/۱۸	۸۳±۶/۲۰	۷۵/۴±۴/۱۵
آزمون ۱	۴/۷۰±۰/۱۹	۸۴±۲/۹۱	۷۴±۵/۳۳
کنترل ۲	۴/۰۶±۰/۶۶ ^a	۴۲/۶±۸/۳۵ ^a	۶۵/۲±۳/۷۰ ^a
آزمون ۲	۴/۳۰±۰/۵۵	۲/۹/۷±۴۳ ^b	۷۰/۲±۵/۴۹ ^{bc}

کنترل ۱: موشهای جوانی که سلنیوم دریافت نکردند، کنترل ۲: موشهای مسنی که سلنیوم دریافت نکردند، آزمون ۱: موشهای بالغی که ۲۱ روز سلنیوم دریافت کردند، آزمون ۲: موشهای مسنی که ۲۱ روز سلنیوم دریافت کردند، a: تفاوت معنی دار با گروه کنترل ۱ در همان دوره آزمایش، b: تفاوت معنی دار با گروه آزمون ۱ در همان دوره آزمایش، c: تفاوت معنی دار با گروه کنترل ۲ در همان دوره آزمایش، سطح معنی داری ۰/۰۵ < p در نظر گرفته شده است.

برابر موش‌های بالغ جوان بود. در مجموع نتایج تجویز سلنیوم بر روی تعداد اسپرم نشان داد که یک دوره تجویز ۴۲ روزه تنها در موش‌های مسن باعث افزایش می‌شود. تجویز سلنیوم بر روی تحرک اسپرم اثر مثبتی نداشت؛ ولی میزان درصد مورفولوژی طبیعی اسپرم در تمامی روزهای آزمایش نسبت به گروه کنترل تفاوت معنی داری داشت (p < ۰/۰۵). همچنین میزان زنده ماندن اسپرم نیز در تمامی روزهای آزمایش نسبت به گروه کنترل تفاوت معنی داری داشت (p < ۰/۰۵) (جدول ۲).

به منظور بررسی اثرات سلنیوم بر بافت بیضه، مقاطع بافتی از بیضه موش‌های جوان و مسن تهیه شد. در مشاهدات میکروسکوپی، بیضه موش‌های گروه کنترل جوان ظاهر طبیعی داشتند و شامل مجاری منی ساز و

شروع تزریقات ارزیابی شد که نتایج آن در جدول ۲ قابل مشاهده است. نتایج آنالیز اسپرم در روز ۲۱ آزمایش تفاوت معنی داری در تعداد اسپرم گروه کنترل مسن نسبت به گروه کنترل جوان نشان داد (p < ۰/۰۵). تجویز سلنیوم در موش‌های جوان موجب افزایش معنی داری در تعداد اسپرم نشد. هر چند که در موش‌های مسن تجویز سلنیوم باعث افزایش تعداد اسپرم شد؛ اما مقایسه آن با تعداد اسپرم موشی که سلنیوم دریافت نکرده بود تفاوت معنی دار نشان نداد. همین وضعیت در روز ۲۸ و ۳۵ آزمایش هم مشاهده شد. در روز ۴۲ آزمایش تعداد اسپرم در موش‌های مسن افزایش یافت به گونه‌ای که پس از طی این مدت، تعداد اسپرم در موش‌های مسن دریافت کننده سلنیوم



شکل ۱- الف) تصویر از مقاطع بافتی بیضه موش در گروه کنترل بالغ که به آنها هیچ تزریقی نشده بود. مقاطع عرضی لوله‌های منی‌ساز محتوی اسپرم در تصویر مشاهده می‌شود. ب) تصویر از بیضه موش در گروه کنترل مسن، کاهش در اسپرماتید و اسپرم بالغ مشهود بود و واکوئل‌هایی در اپیتلیوم به چشم می‌خورد. ج) تصویر از بیضه موش در گروه آزمون مسن که دوز $0.12 mg/kg$ دریافت کرده بود. د) تصویر از بیضه موش در گروه آزمون مسن که دوز $1/6 mg/kg$ دریافت کرده بود. علاوه بر کاهش در اسپرم‌های بالغ، واکوئل‌های فراوانی در اپیتلیوم به چشم می‌خورد (هماتوکسیلین & ائوزین).

بافت بینابینی طبیعی بودند. لوله‌های منی‌ساز محتوی اسپرم و اپیتلیوم آن یکدست و فاقد شکاف بود (شکل ۱). نتایج مشابهی برای مقاطع بافتی از بیضه در گروه آزمون جوان مشاهده گردید (شکل ۱). در بیضه موش‌های گروه کنترل مسن کاهش در اسپرماتید و اسپرم بالغ مشهود بود. همچنین واکوئل‌هایی با ابعاد متفاوت در اپیتلیوم به چشم می‌خورد که ابعاد متفاوتی داشتند (شکل ۱). در موش‌های گروه آزمون هم این واکوئل‌ها دیده شد که در مقاطع بیضه موش‌هایی که بالاترین دوزها (دوزهای $0.12 mg/kg$ و $1/6$) را دریافت کردند تعداد واکوئل‌ها به طور چشمگیری افزایش یافته بود (شکل ۱).

بحث

مطالعات بسیاری نشان داده است که با افزایش سن،

کیفیت پارامترهای اسپرم کاهش می‌یابد (۴-۱). با افزایش سن تغییراتی نیز در بافت پروستات رخ می‌دهد. از آن جمله آتروفی عضلات صاف و کاهش محتویات پروتئین و آب در ترشحات پروستات بر حجم مایع منی و تحرک اسپرم اثر می‌گذارد (۵). همچنین اسپرم با عبور از اپیدیدیم توانایی تحرک را کسب می‌کند. پس اپیدیدیم نقش مهمی در بلوغ اسپرم دارد که اگر با افزایش سن عملکرد آن دچار تغییر شود، ممکن است بر تحرک اسپرم اثر بگذارد. مورفولوژی اسپرم علامتی مناسب برای چگونگی وضعیت اپیتلیوم لوله‌های منی‌ساز است. تغییرات دژنراتیو اپیتلیوم لوله‌های منی‌ساز روی مورفولوژی اسپرم تاثیر منفی می‌گذارد (۵). سلنیوم جزء ساختاری آنزیم گلوکوتاتیون پراکسیداز است (۲۰) که کمبود این عنصر در موش صحرایی، منجر به ایجاد تغییر شکل غیرطبیعی اسپرم (دمهای غیر طبیعی

کیفیت اسپرم دیده می‌شود. موش‌های مسن دارای واکوئل‌هایی در سلول‌های ژرم می‌باشند. به علاوه تعداد سلول‌های ژرمینال در بیضه آنها کاهش یافته است. همچنین تحرک اسپرم کاهش می‌یابد و تغییرات دژنراتیو در بافت بیضه مشاهده می‌شود و در اغلب موارد جفت‌گیری منجر به موفقیت و بارداری نمی‌گردد. در موش‌های خیلی مسن ناپدید شدن اسپرماتید و اسپرماتوسیتها به علت وقفه در اسپرماتوژنز مشاهده شده است (۵). در تحقیق حاضر هم واکوئل‌هایی در بافت بیضه موش‌های مسن مشاهده شد. پیدایش واکوئل در بافت بیضه یکی از نشانه‌های فرایند استرس اکسیداتیو است از طرفی استرس اکسیداتیو با فرایند پیری در ارتباط است (۶) که با تجویز آنتی‌اکسیدانها می‌توان اثر آنها را خنثی کرد (۱۳). در تجویز آنتی‌اکسیدانها دوز مصرفی بسیار مهم است؛ چرا که مشاهده شد که موش‌هایی که دوز بالا دریافت کرده بودند، تعداد واکوئل‌های زیادی در مقاطع بافتی بیضه داشتند که این نشان می‌دهد مقادیر بالای سلنیوم سمی است. در این موارد سلنیوم خود با تولید ROS باعث توقف سیکل سلولی و افزایش فرایند آپوپتوز می‌شود (۲۶). پس آنتی‌اکسیدانها شمشیر دو لبه‌ای هستند که دوز و مدت زمان مصرف آنها مهم است (۲۰). استفاده از دوز نامناسب یا دوره کوتاه درمان آنها، حتی اثر معکوس دارد (۲۳).

نتیجه گیری

با توجه به نتایج بررسی حاضر به نظر می‌رسد که یک دوره تجویز ۴۲ روزه از سلنیوم با دوز 0.2mg/kg در موش‌های مسن باعث بهبود پارامترهای اسپرم می‌شود که احتمالاً می‌تواند کیفیت اسپرم بیماران تراتواسپرمی و مردان مسن را بهبود بخشد؛ در حالیکه استفاده از دوز نامناسب حتی باعث کاهش کیفیت اسپرم و ایجاد واکوئل در بافت بیضه می‌شود.

و بی حرکت می‌شود. مشخص شده این ناهنجاریها در رابطه با افزایش شکنندگی کپسول میتوکندری اسپرم است (۲۱). مطالعه Brown و همکاران هم نشان داد که سلنیوم برای اسپرماتوژنز ضروری است (۲۲). مطالعه Agarwal و همکاران (۲۳) اثرات مثبت تجویز سلنیوم را بر کیفیت اسپرم به خصوص تعداد اسپرم، میزان زنده ماندن اسپرم، تحرک اسپرم و مورفولوژی اسپرم نشان داد. از آن جمله Mac-Pherson و همکاران اعلام کردند که سلنیوم می‌تواند تحرک اسپرم مردان نابارور را بهبود بخشد (۱۷). همچنین Scott و همکاران گزارش کردند که تجویز $30-40\mu\text{g/day}$ سلنیوم باعث بهبود کیفیت اسپرم و باروری می‌شود (۲۴). مطالعه دیگری که توسط Agarwal و همکاران انجام شد نشان داد که تجویز خوراکی $225\mu\text{g/day}$ از سلنیوم به مدت ۳ ماه تحرک اسپرم را بهبود می‌بخشد (۸). نتایج تحقیق حاضر نیز نشان داد که یک دوره تجویز ۴۲ روزه در موش‌های مسن باعث بهبود پارامترهای اسپرم می‌شود. از طرفی در برخی از تحقیقات اثر مفیدی از رژیم غذایی سرشار از آنتی‌اکسیدان گزارش نشده است (۲۵). در مطالعاتی که به رژیم غذایی گوسفند، خوک و گاو سلنیوم اضافه کردند هیچ بهبودی در کیفیت منی مشاهده نشد (۲۵). پس اگرچه بعضی مطالعات تأثیر مثبت آنتی‌اکسیدانها را نشان می‌دهند، مطالعات دیگر آن را رد می‌کنند. این می‌تواند به دلیل استفاده از دوز خیلی کم آنتی‌اکسیدانها یا دوره کوتاه درمان باشد. چون مکملها باید به غلظت خاصی برسند تا روی استرس اکسیداتیو اثر بگذارند (۲۳).

نتایج حاصل از بررسی‌های هیستولوژیکی نشان داد که افزایش سن باعث تغییراتی در بافت بیضه می‌شود و این تغییرات در قالب کاهش سلول اسپرم و پیدایش واکوئل در اپیتلیوم و کاهش تعداد سلول‌های ژرمینال بود. محققین گزارش کردند با افزایش سن چونندگان تغییرات دژنراتیوی در بافت بیضه به همراه کاهش در

تشکر و قدردانی

را می‌نمایند. کلیه هزینه‌های این تحقیق از محل بودجه تحقیقاتی مصوب در دانشگاه تربیت مدرس پرداخت شده است.

بدینوسیله نویسندگان این مقاله از زحمات همکاران سرکار خانم ابراهیمی و جناب آقای پور بیرانوند کارشناسان گروه علوم تشریح کمال تشکر و قدردانی

References

- 1- Homonnai ZT, Fainman N, David MP, Paz GF. Semen quality and sex hormone pattern of 29 middle aged men. *J Androl*. 1982;14:164-70.
- 2- Dondero F, Mazzilli F, Giovenco P, Lenzi A, Cerasaro M. Fertility in older men. *J Endocrinol Invest*. 1985;8: 87-91.
- 3- Centola GM, Eberly S. Seasonal variations and age-related changes in human sperm count, motility, motion parameters, morphology, and white blood cell concentration. *Fertil Steril*. 1999;72:803-8.
- 4- Haidl G, Jung A, Schill WB. Aging and sperm function. *Hum Reprod*. 1996;11:558-60.
- 5- Kidd SA, Eskenazi B, Wyrobek AJ. Effects of male age on semen quality and fertility: a review of the literature. *Fertil Steril*. 2001;75:237-48.
- 6- Jervis KM, Robaire B. The effects of long-term vitamin E treatment on gene expression and oxidative stress damage in the aging brown Norway rat epididymis. *Biol Reprod*. 2004;71:1088-95.
- 7- Sies H. Strategies of Antioxidant Defense. *Eur J Biochem*. 1993;215:213-9.
- 8- Agarwal A, Prabakaran SA, Said TM. Prevention of oxidative stress injury to sperm. *J Androl*. 2005;26(6) 654-60.
- 9- Schwatz S. Essentiality and metabolic function of Selenium. *Med Clin North Am*. 1976;60:745-58.
- 10- Burk RF, Hill KE, Motley AK. Selenoprotein metabolism and function: evidence for more than one function for selenoprotein P. *J Nutr*. 2003;133:151-78.
- 11- Behne D, Weiler H, Kyriakopoulos A. Effects of selenium deficiency on testicular morphology and function in rats. *J Reprod Fertil*. 1996;106:291-7.
- 12- Behne D, Hofer T, Von Berswardt- Wallrabe R, Elger W. Selenium in the testis of the rat: studies on its regulation and its importance for the organism. *J Nutr*. 1982;102:1682-7.
- 13- Olson GE, Winfrey VP, Hill KE, Burk RF. Sequential development of flagellar defects in spermatids and epididymal spermatozoa of selenium-deficient rats. *Reproduction*. 2004;127:335-42.
- 14- Liu CH, Chen YM, Zhang JZ, Huang MY, Su Q, Lu ZH, et al. Preliminary studies on influence of selenium deficiency to the developments of genital organs and spermatogenesis of infancy boars. *Acta vet Zootech*. 1982;13:73-7.
- 15- Kaur R, Parshad VR. Effects of dietary selenium on differentiation, morphology and functions of spermatozoa of the house rat. *Rattus rattus*, L. *Mutation Res*. 1994;309:29-35.
- 16- Hansen JC, Deguchi Y. Selenium and fertility in animals and man. *Acta Vet Scand*. 1996;37:19-30.
- 17- MacPherson A, Scott R and Yates R. The effect of selenium supplementation in subfertile males. In Trace Elements in Man and Animals (TEMA8). Anke M, Meissner D, Mills CF (Editors). Media Touristik, Gersdorf. 1993;566-70.
- 18- Lenzie A, Picardo M, Gandini L. Glutathione treatment of dyspermia: effect on the lipoperoxidation process. *Human reprod*. 1994;9:2044-50.
- 19- Rezazadeh Valojerdi M. Intra cytoplasmic Sperm Injection. *Bushra*. 1380;27-31.
- 20- Kaur R, Kaur K. Effects of dietary selenium on morphology of testis and cauda epididymis in rats. *Indian J Pharmacol*. 2000;44(3)265-72.
- 21- Arthur JR. New metabolic roles for Selenium. *Proc Nutr Soc*. 1994;53:615-24.
- 22- Brown DG, Burk RF. Selenium retention in tissues and sperm of rats fed a torula yeast diet. *J Nutr*. 1973; 102:102-8.
- 23- Agarwal A, Nallella KP, Allamaneni SR, Said TM. Role of antioxidant in treatment of male infertility: an overview of the literature. *Reprod Biomed Online*. 2004 8:616-27.
- 24- Scott R, MacPherson A, Yates RW, Hussain B, Dixon J. The effect of oral selenium supplementation on human sperm motility. *Br J Urol*. 1998;82:76-80.
- 25- Marin-Guzman J, Mahan DC, Chung YK, Pate JL, Pope WF. Effects of dietary selenium and vitamin E on boar performance and tissue responses, semen quality, and subsequent fertilization rates in mature gilts. *J Anim Sci*. 1997;75:2994-3003.
- 26- Kaushal N, Bansal MP. Dietary selenium variation-induced oxidative stress modulates CDC2/cyclin B1 expression and apoptosis of germ cells in mice testis. *J Nutr Biochem*. 2007;18(8):553-64.